

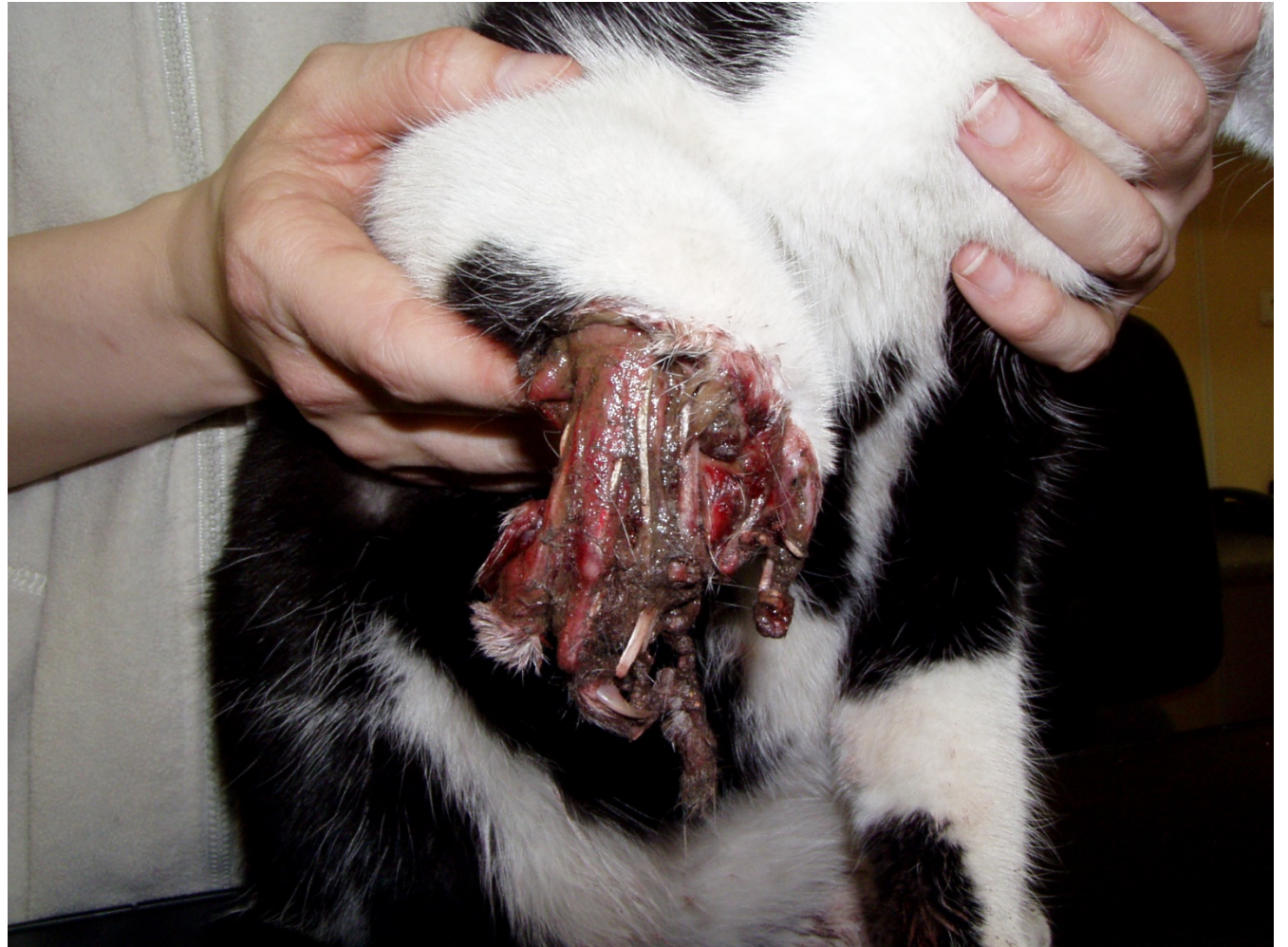Klinické využití nanokrystalického stříbra ve veterinární chirurgii

MVDr. Tomáš Fichtel, PhD., VFU Brno

Chirurgická infekce ve veterině? Kde?

- Kousná poranění
- Řezné/tržné rány
- Střelné rány
- Rány jiné

- Chirurgické rány
- Parodontitidy




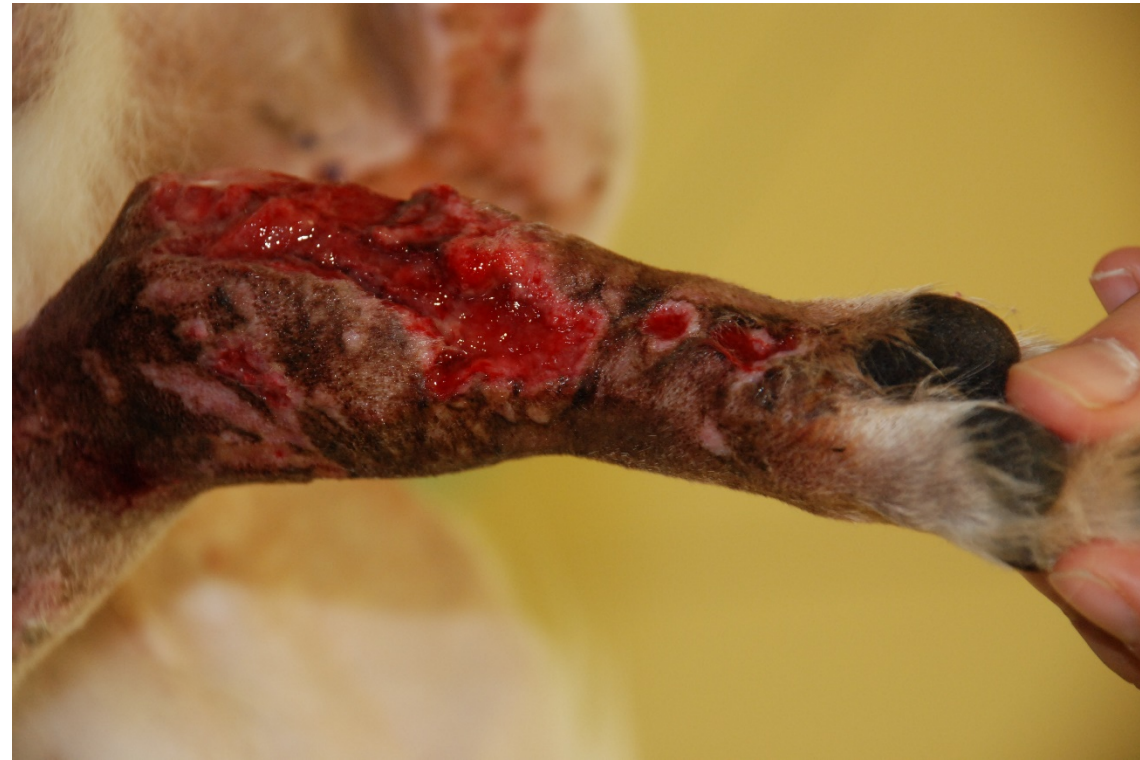Nozokomiální nákaza ve veterinární medicíně? Rezistentní kmeny? Bohužel ano.....

- Chybné chirurgické postupy
- Nízká úroveň sterility
- Kontaminace prostředí (pohyb osob, špinavé /čisté zákroky)
- Chybná medikace
- Chybná aplikace (majitel)
- Pooperační péče
- Nedostatečná diagnostika (majitel \rightleftarrows finance)



Trauma

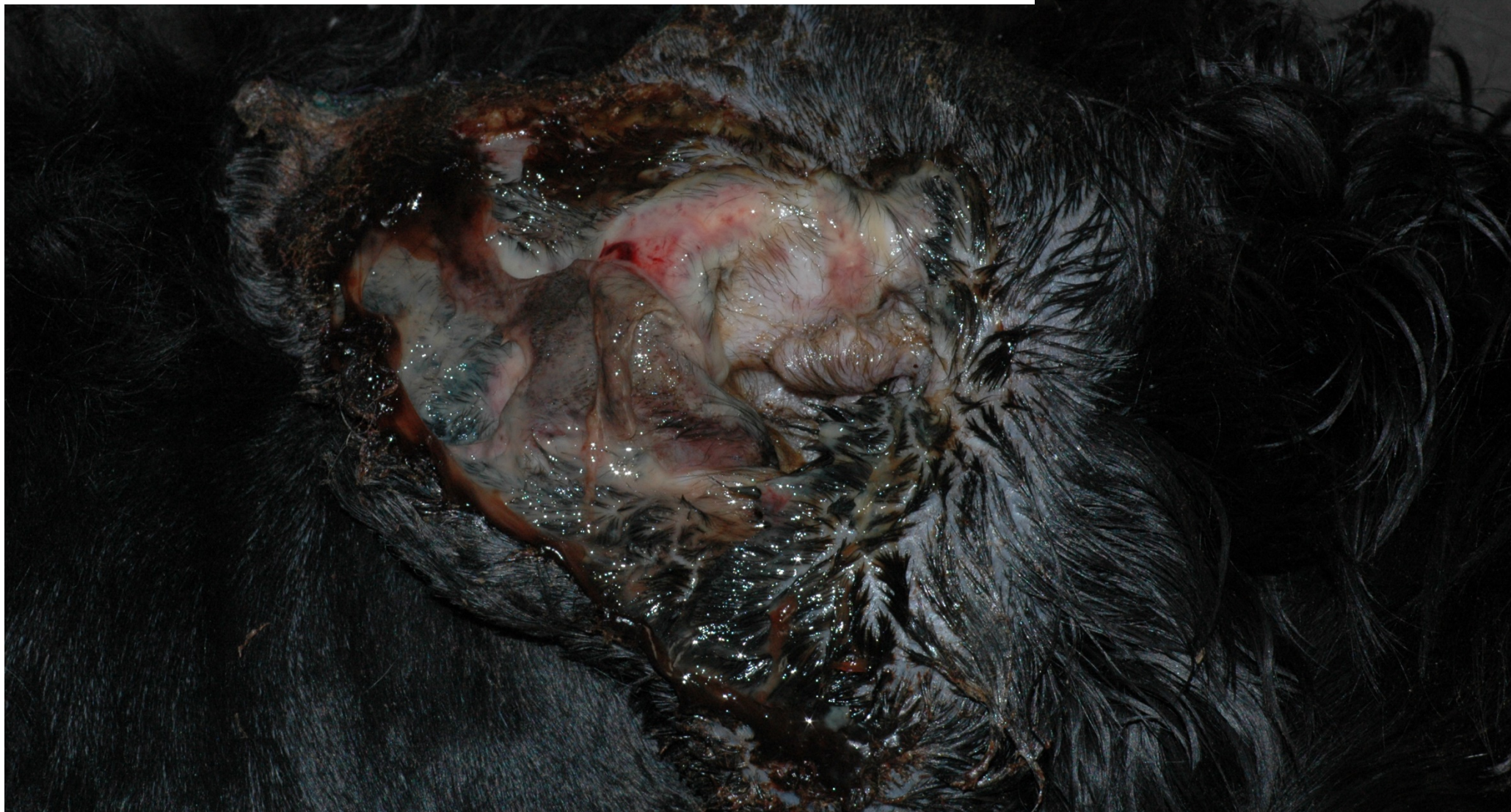- 
- Debridement rány
 - Sutura
 - Drenáž
 - Obvazy (suché/vlhké)



- Lokální výplachy (Polyvidon iod, hypermangan), lokální ATB (neomycin/bacitracin)
- Podpůrná terapie

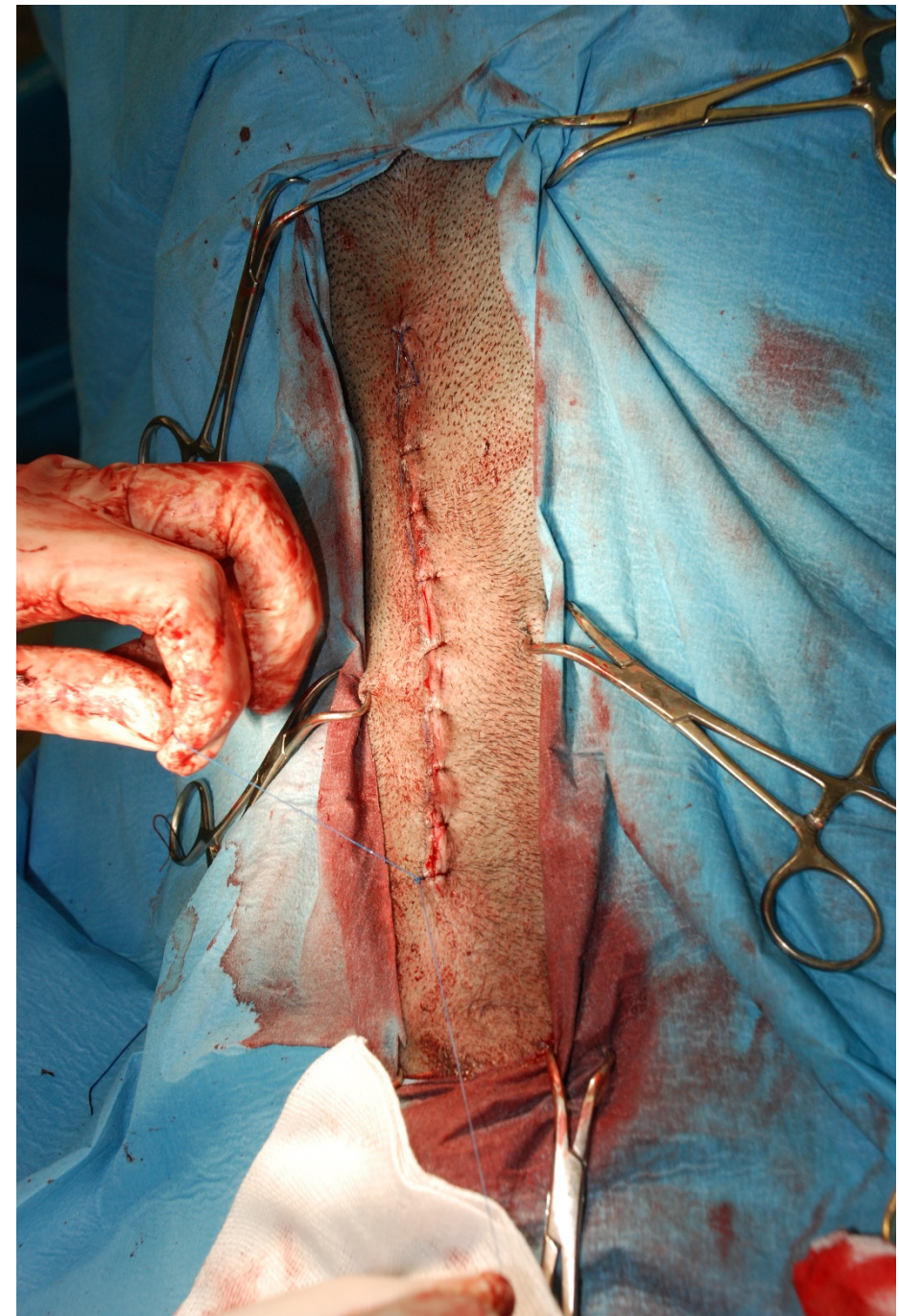
- 
- Antibiotika: Amoxicilin, AMC, cefovecin, spiramycin/metronidazol, enrofloxacin etc, clindamycin, doxycyklin, gentamicin.....

Kousné poranění: *E. coli*, *Proteus vulgaris*

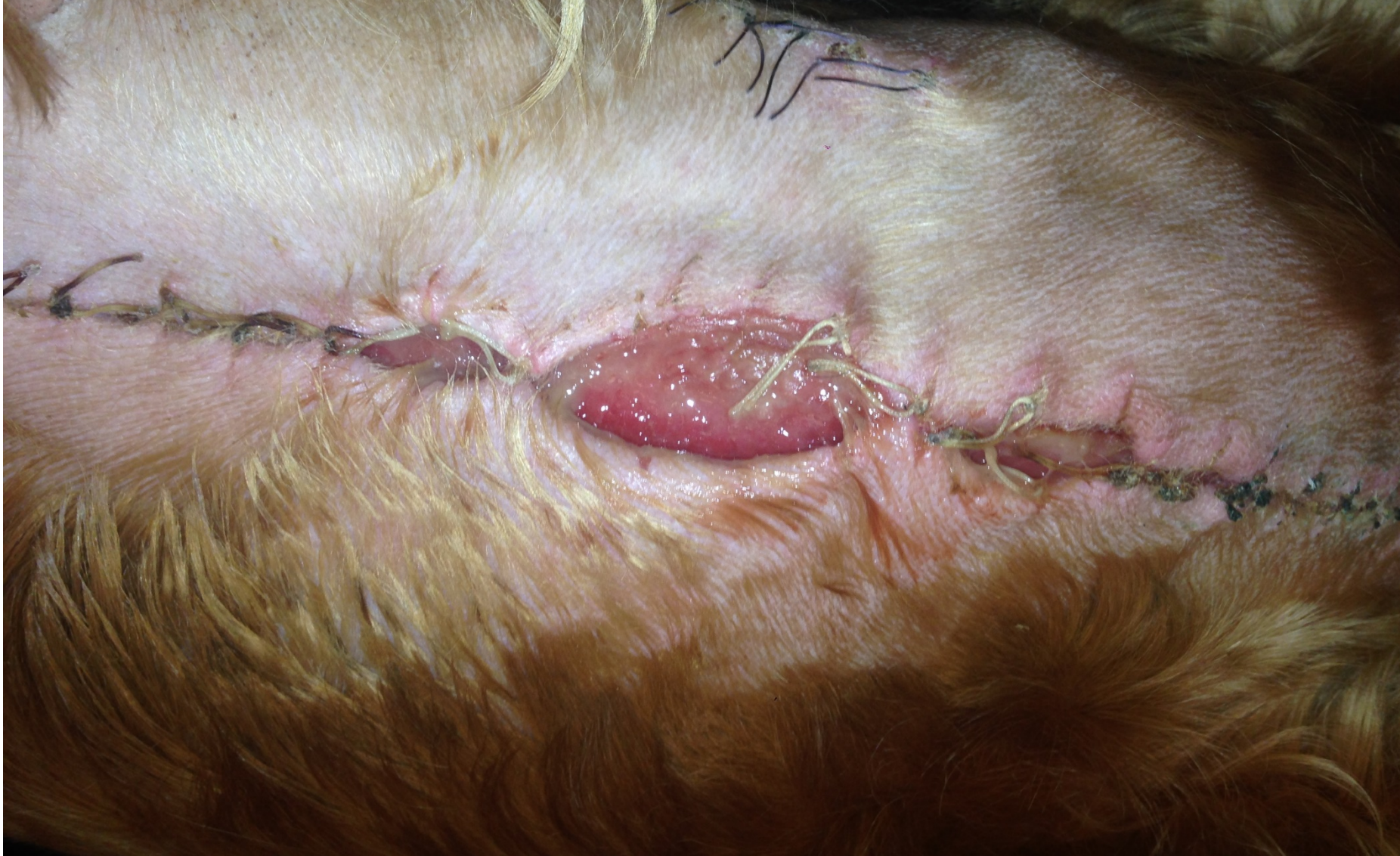

Chirurgická rána

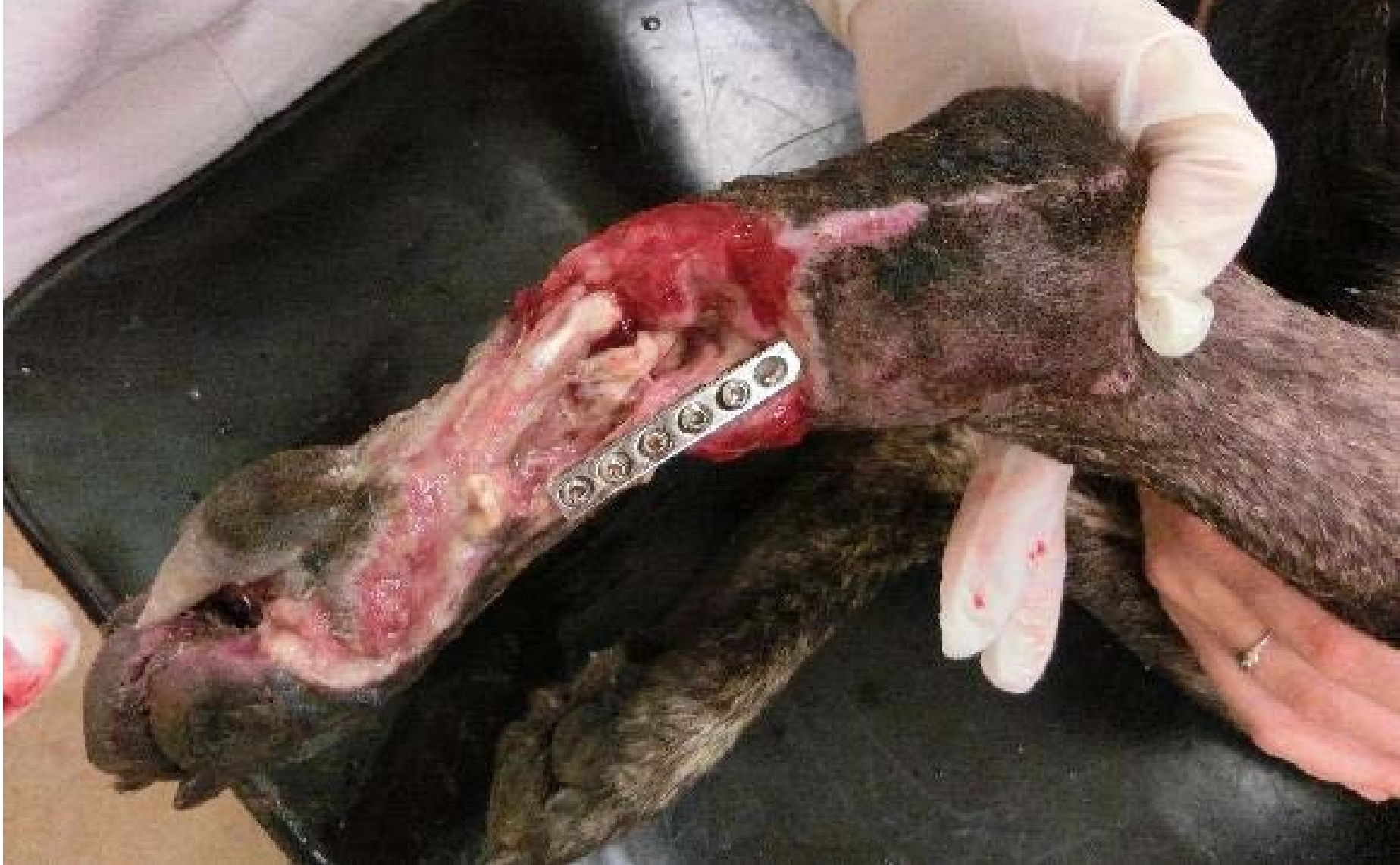- Příprava operačního pole
- Sterilita
- Jednorázový materiál
- Sutura rány
- Krytí rány
- Podpůrná terapie
- ATB (β -laktamová antibiotika)



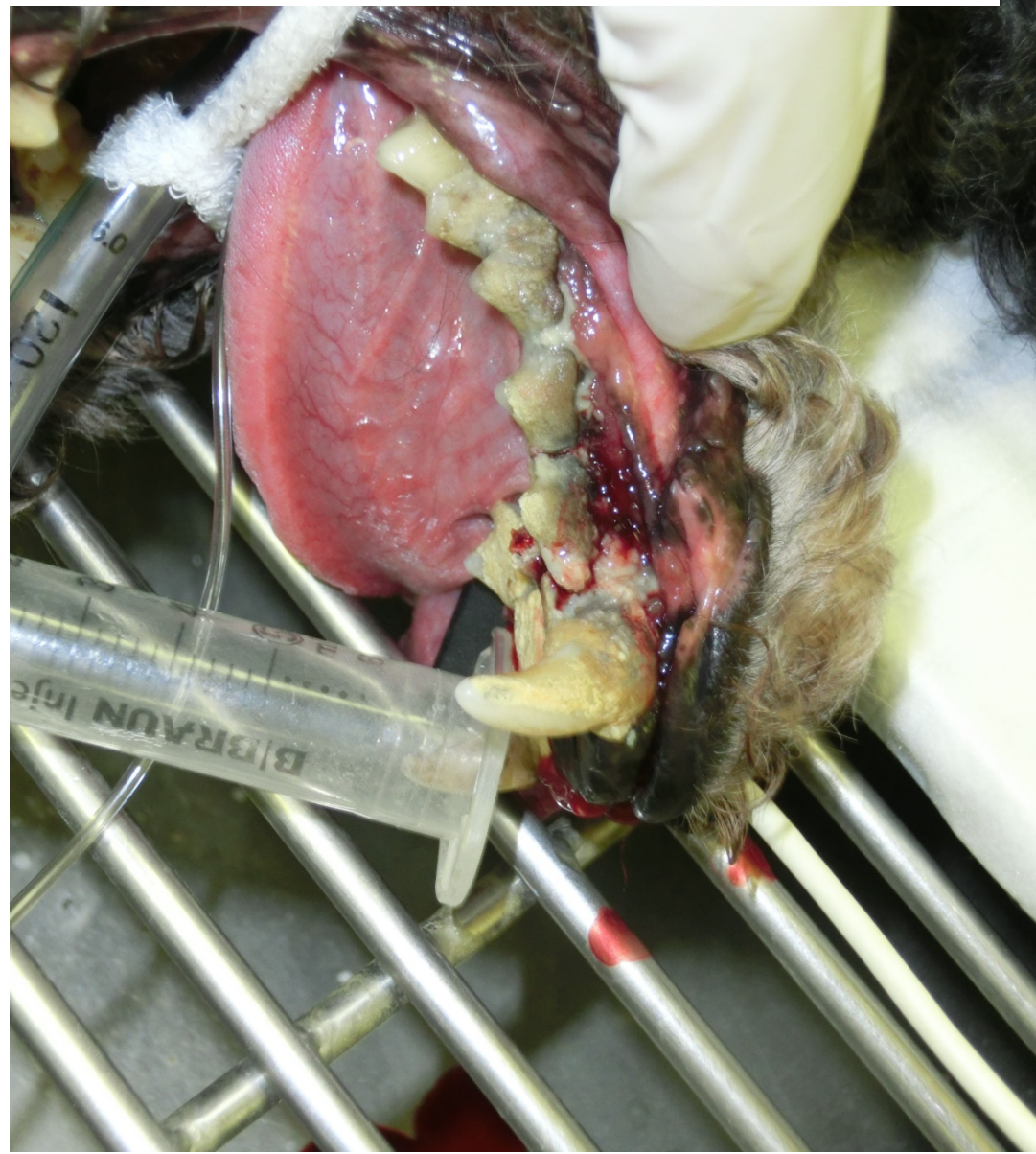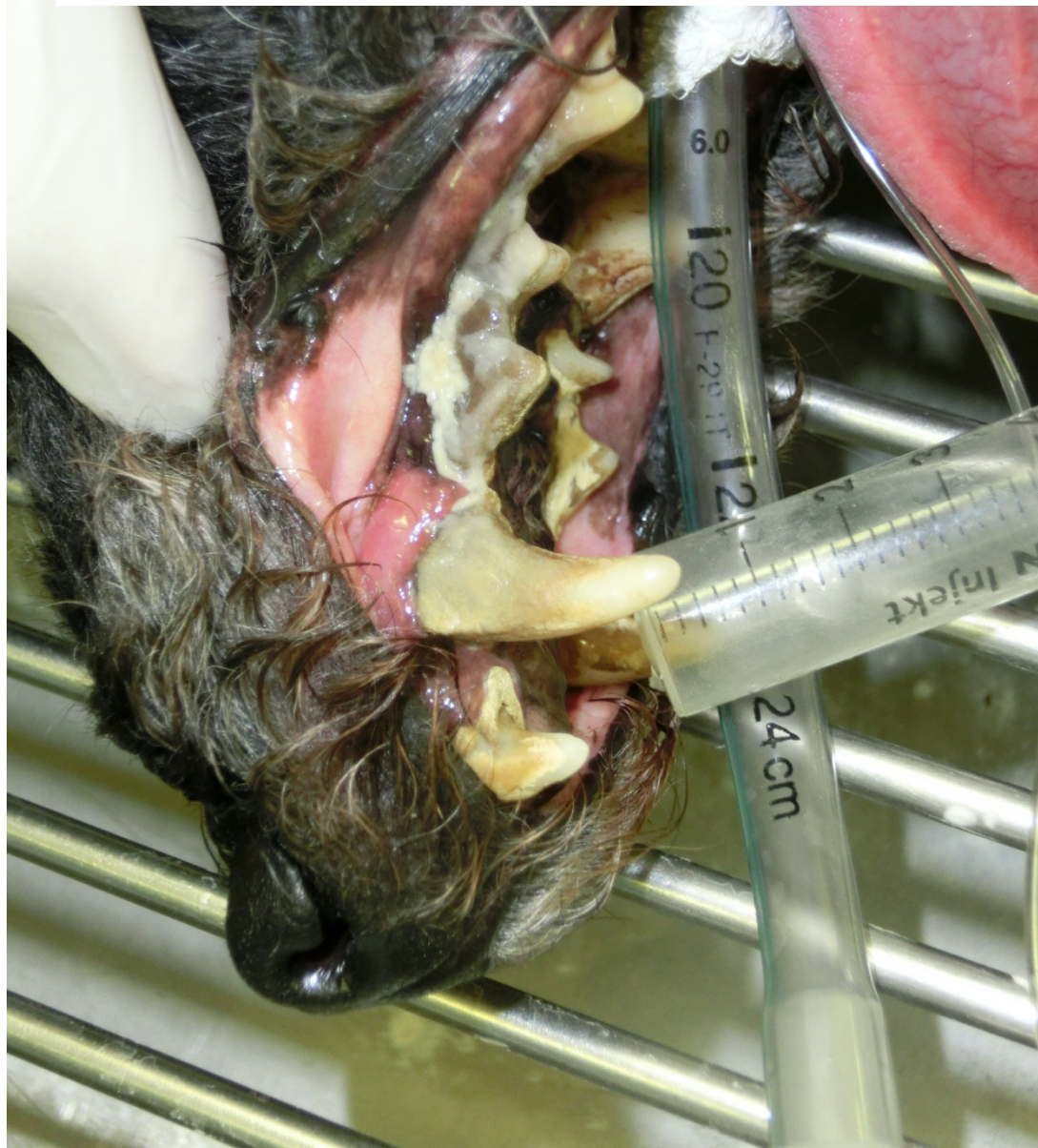Mamectomie: MRSA, Clebsiella sp.



Osteosyntésa: MRSA



Parodontitidy

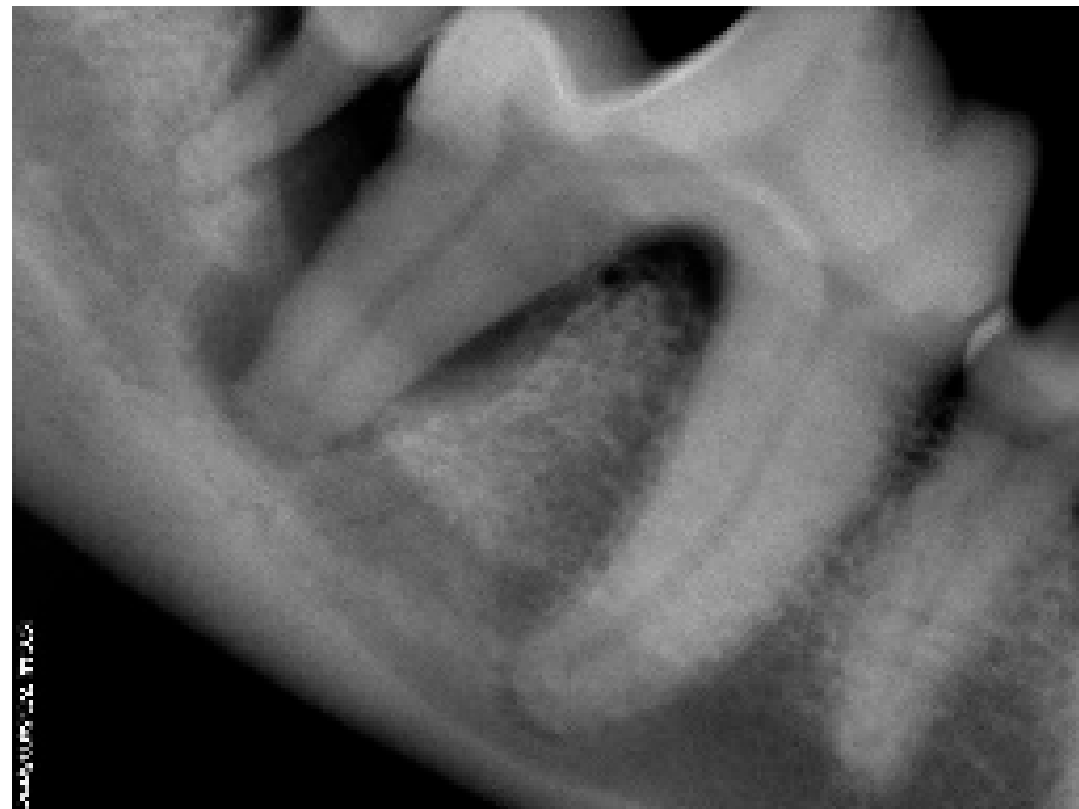


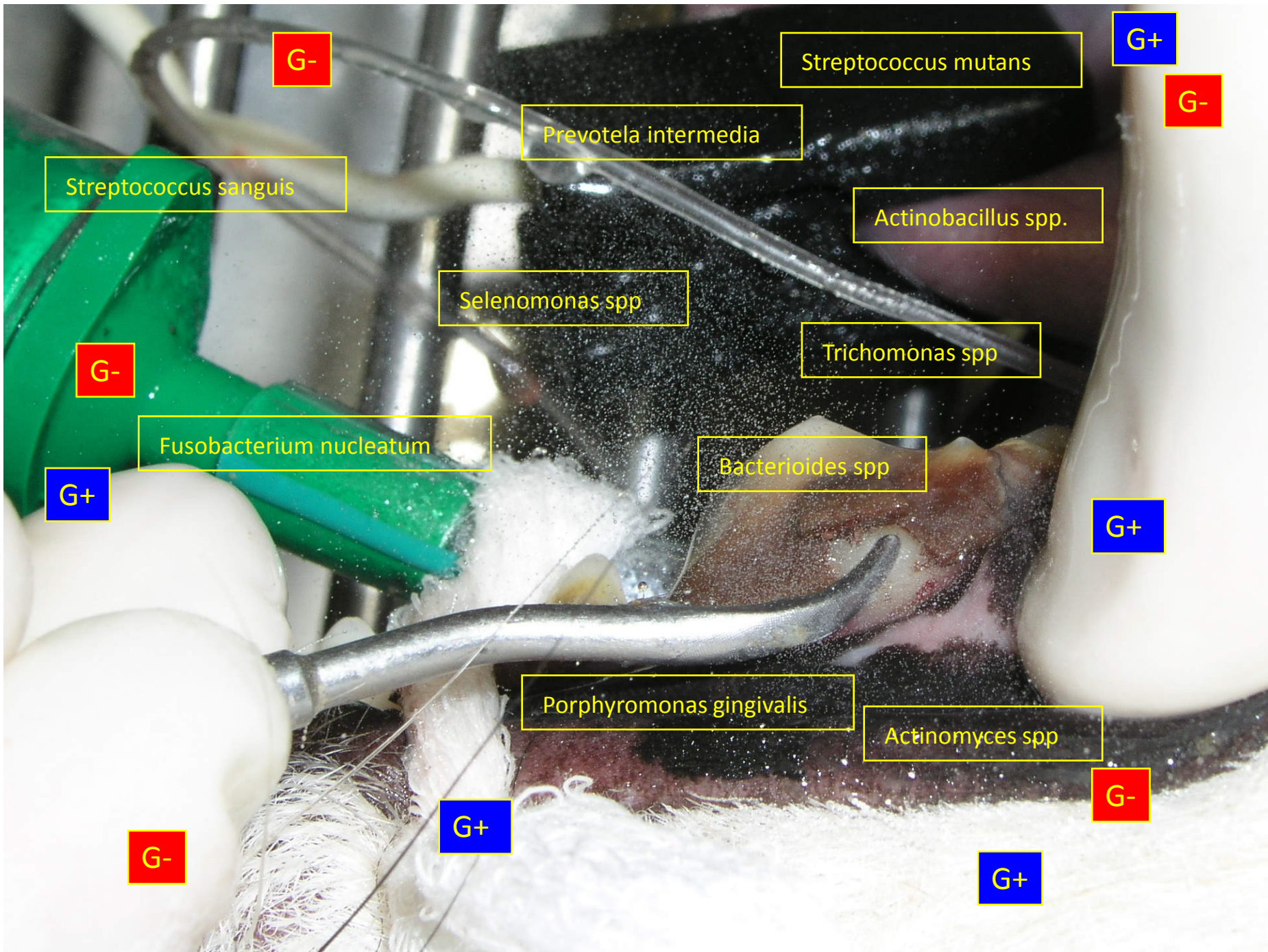
- Dentální hygiena

- Parodontální ošetření
- Extrakce zubů

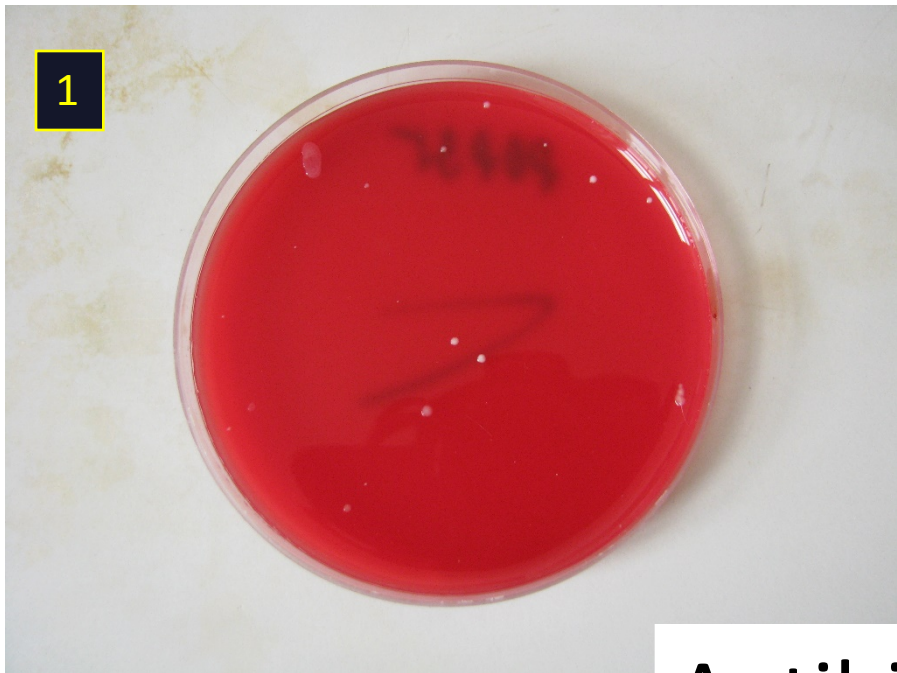
- ATB
AMC, spiramycin/metronidazol,
clindamycin, doxycyklin

- Domácí péče

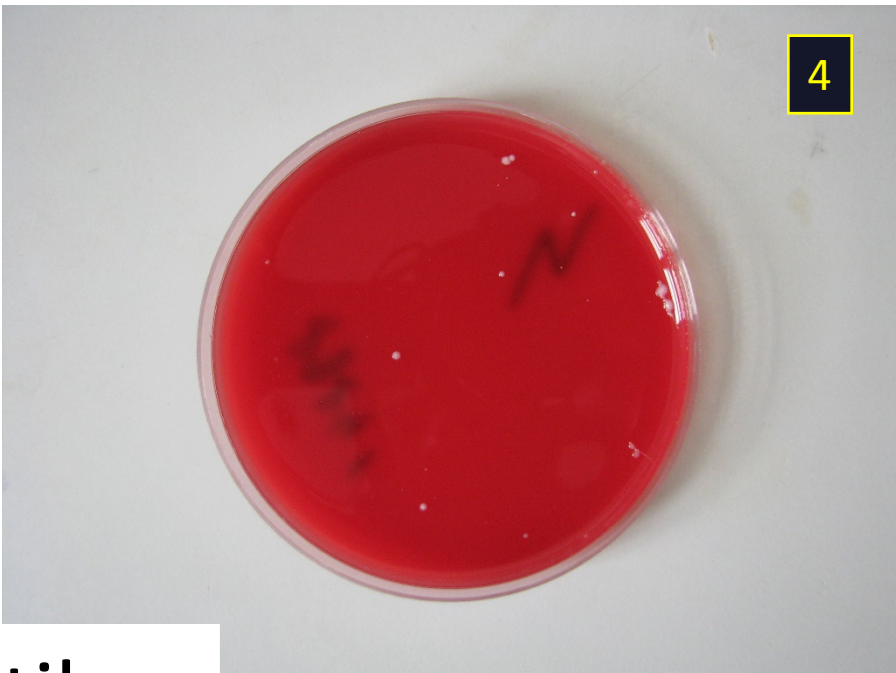




1

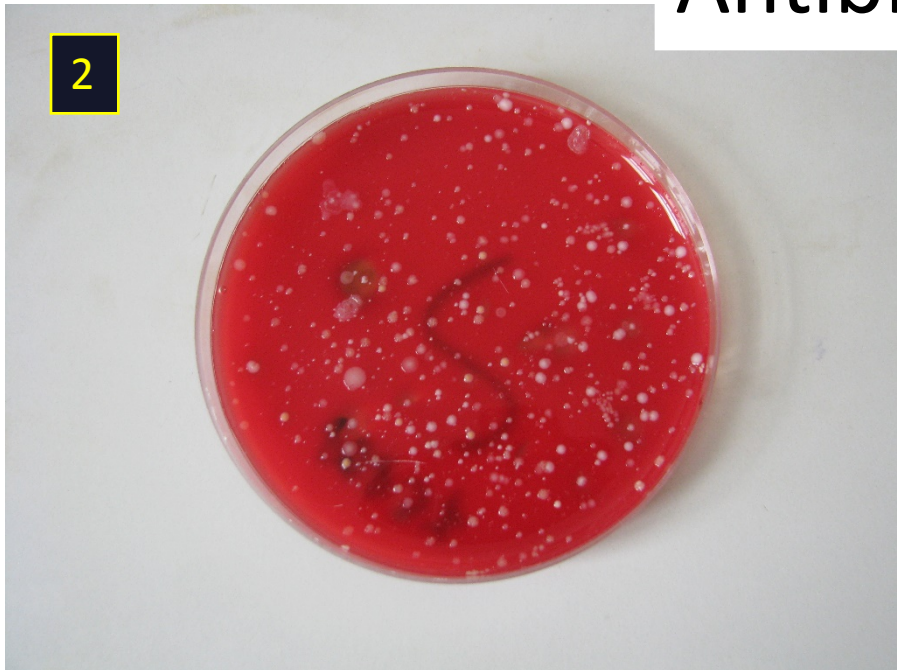


4

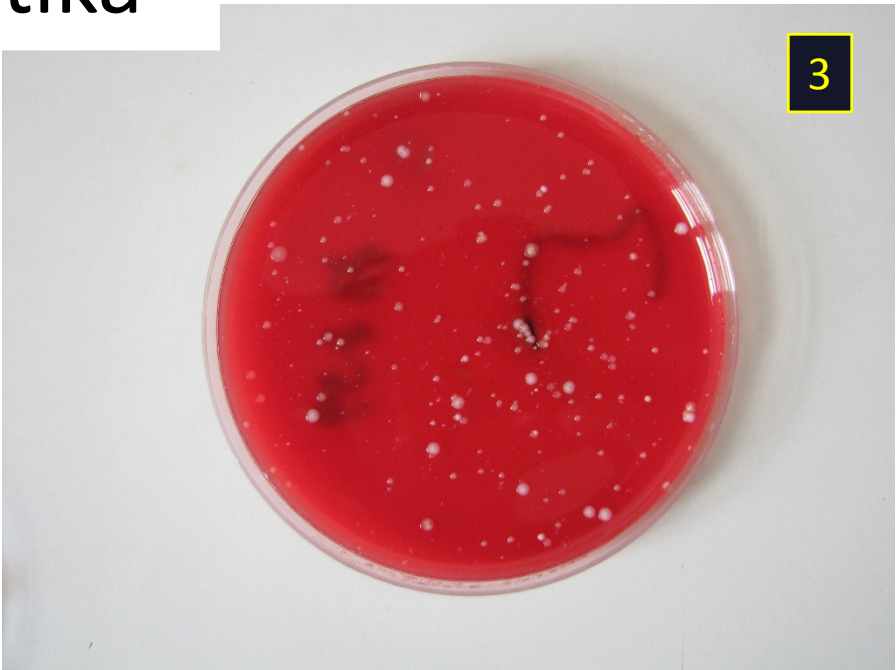


Antibiotika -

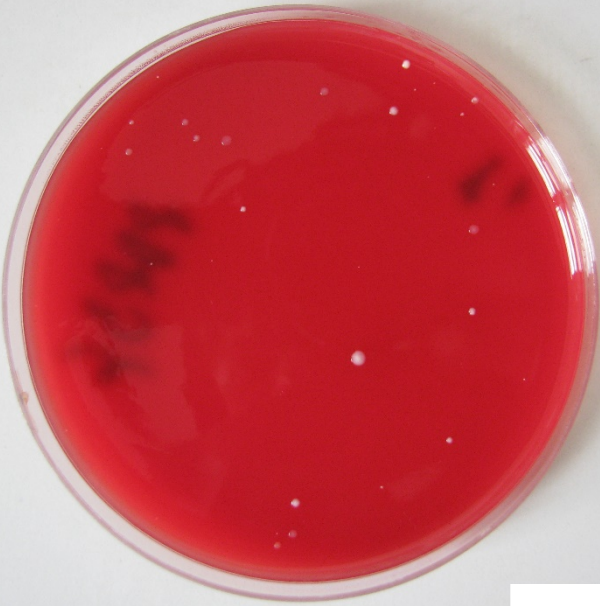2



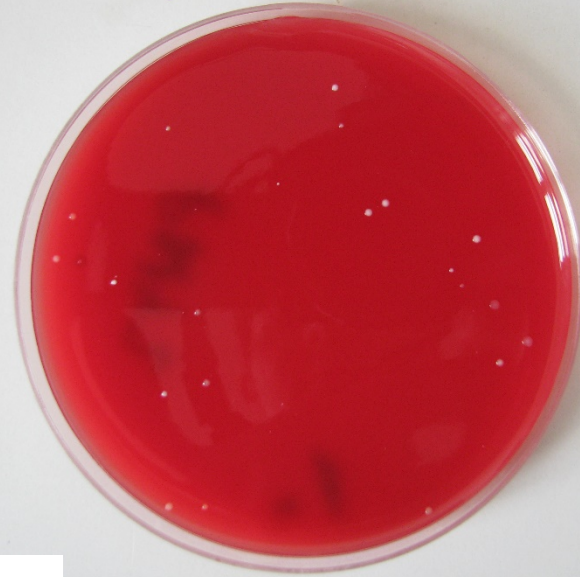
3



1

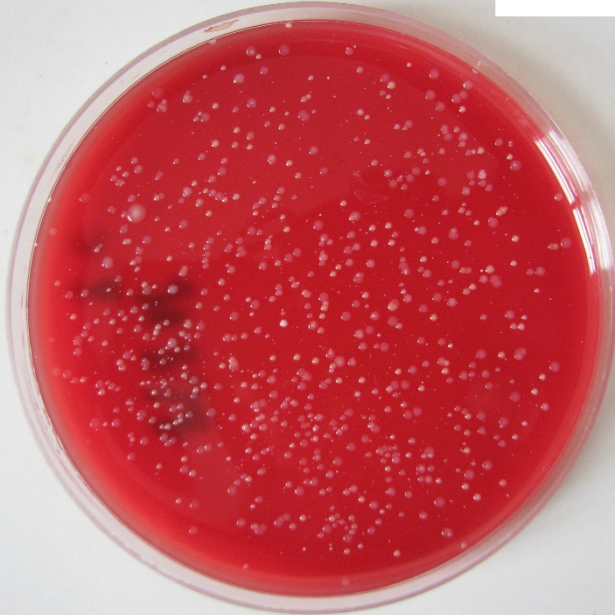


4

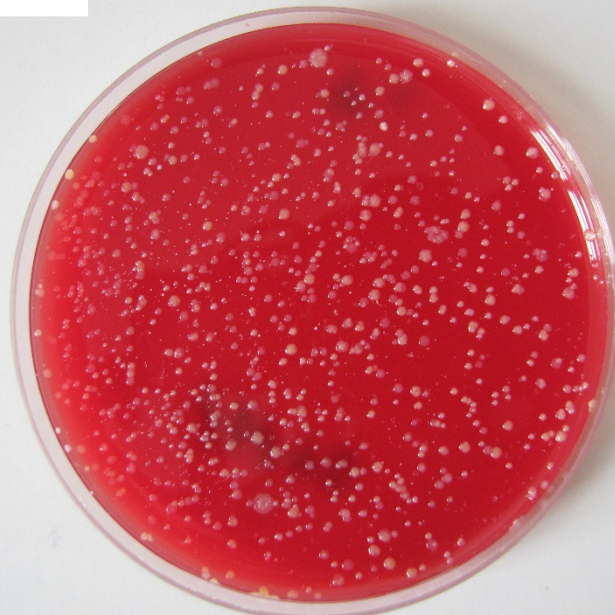

Antibiotika +

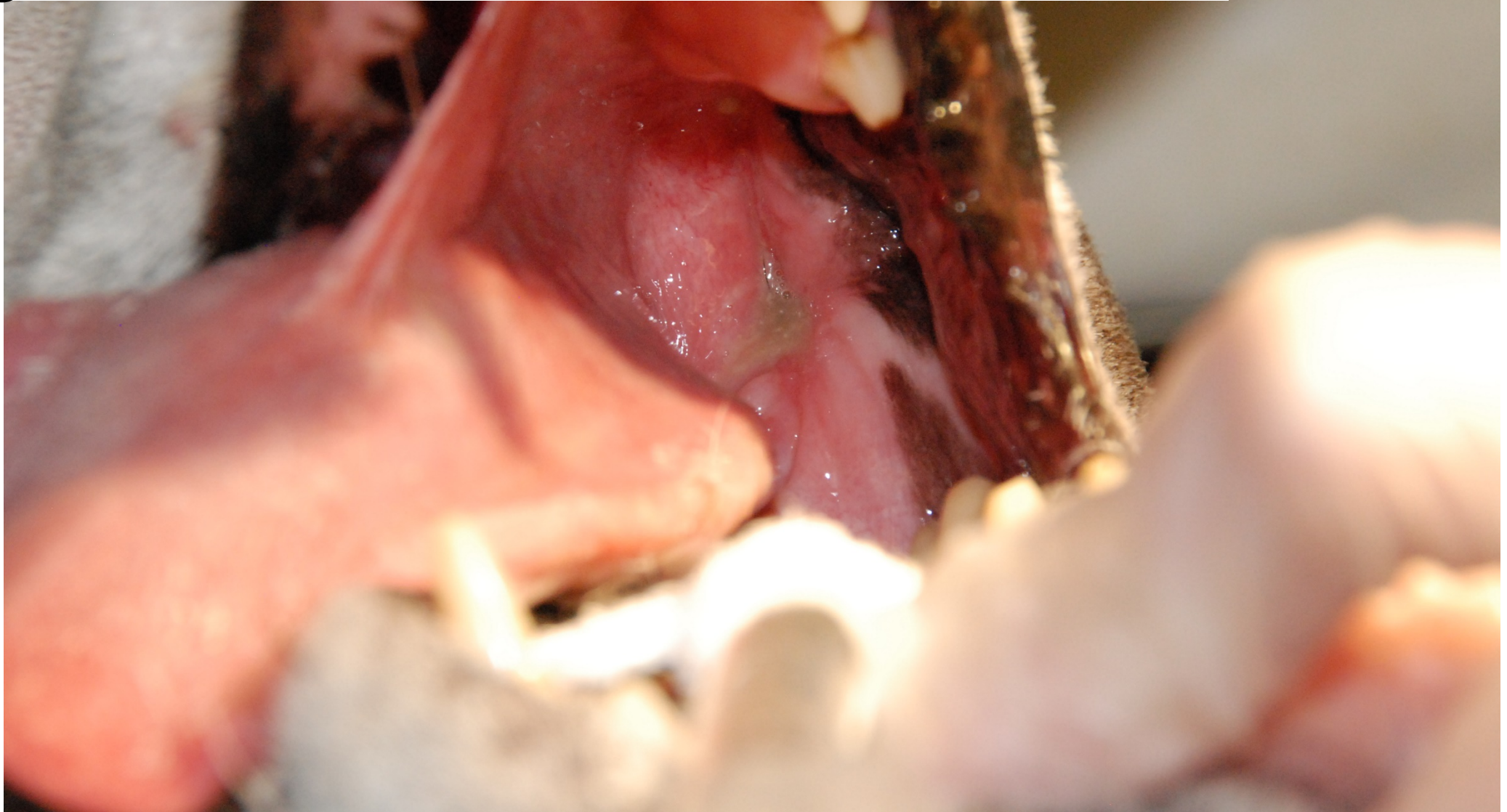2

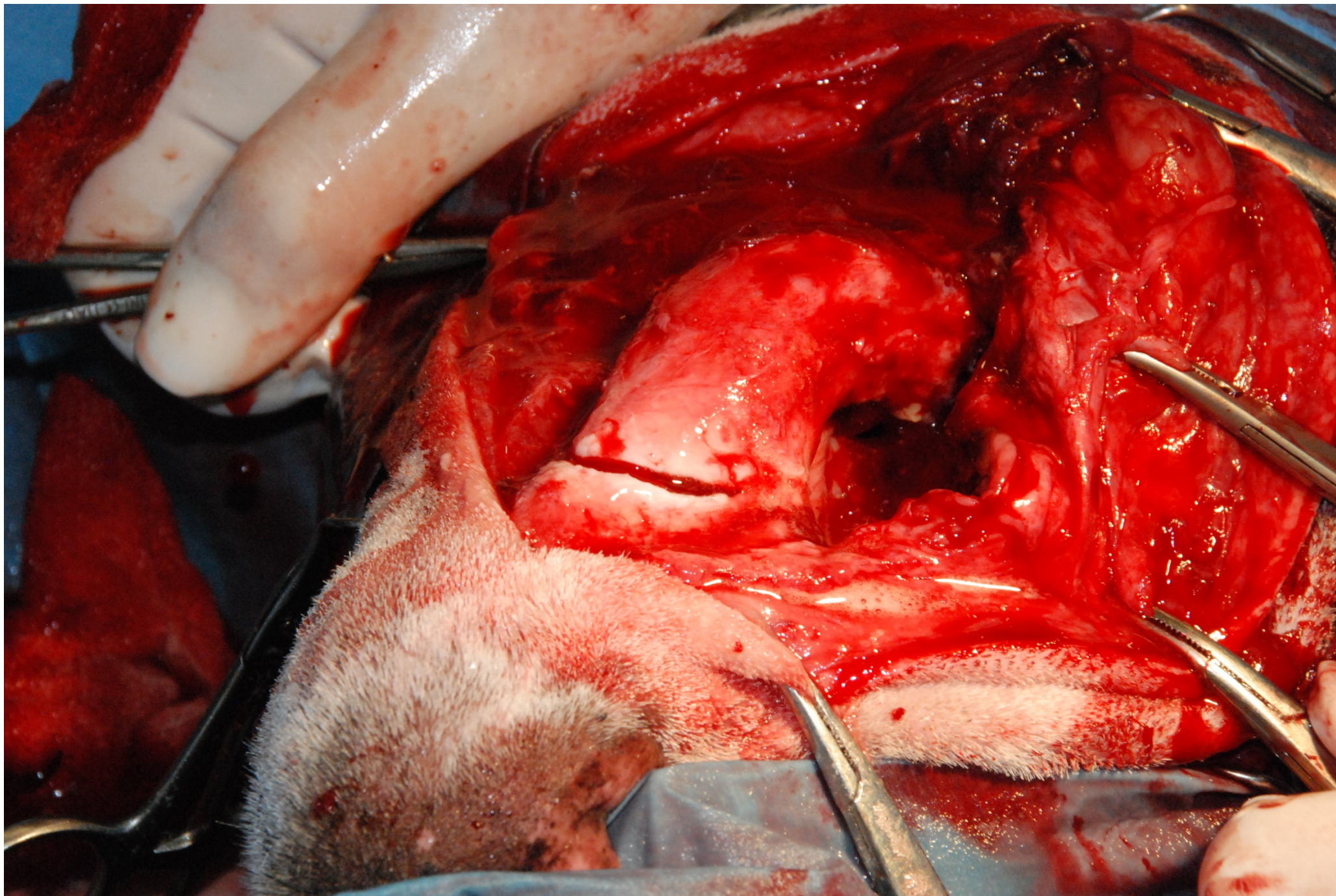


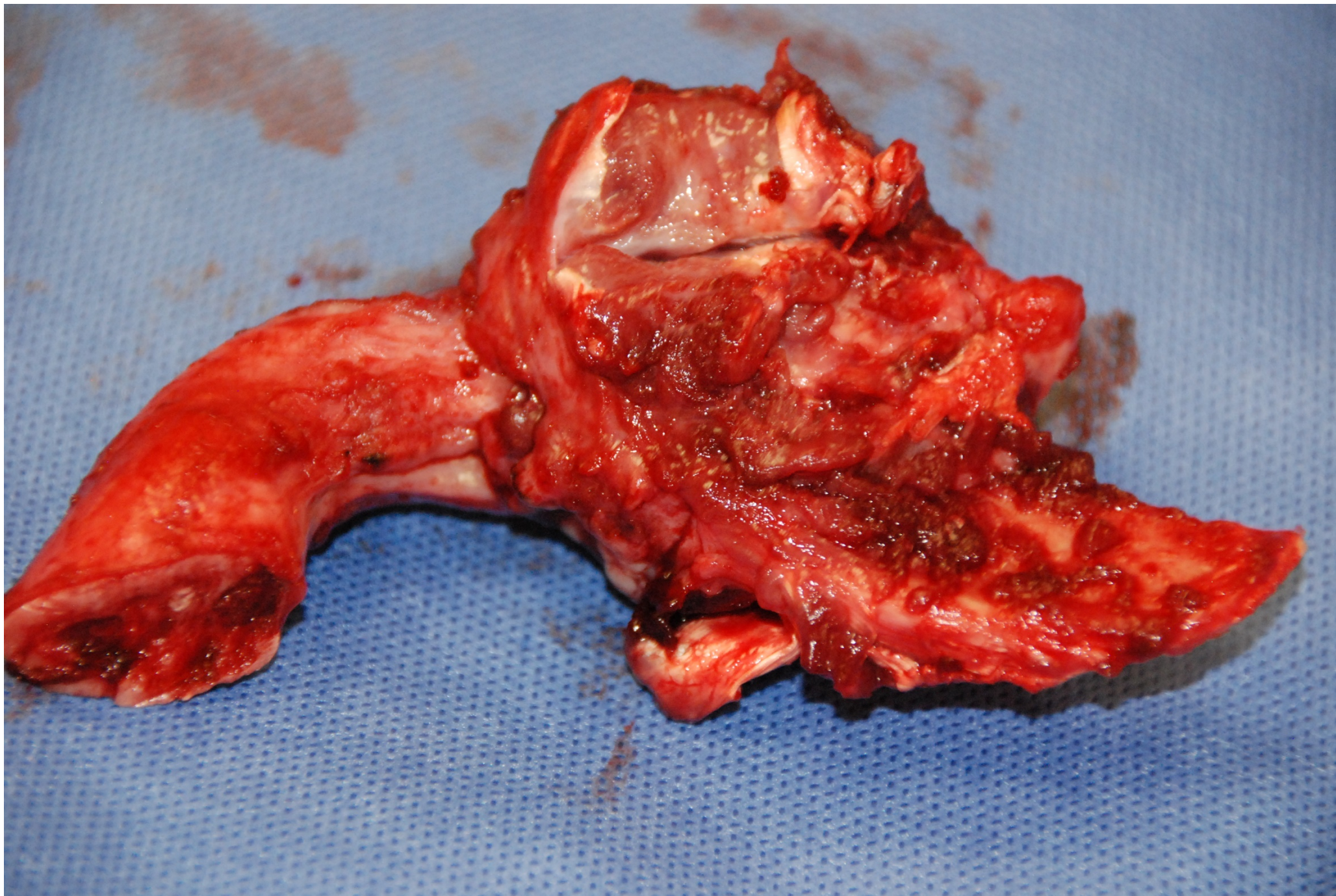
3



Oteomyelitida mandibuly: *Proteus vulgaris*

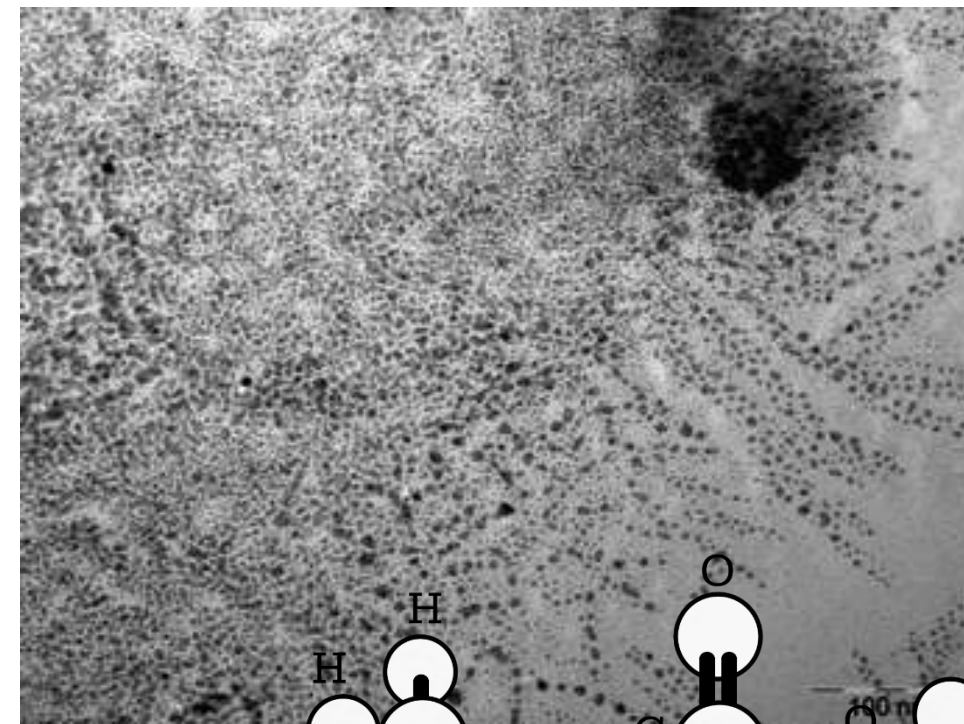




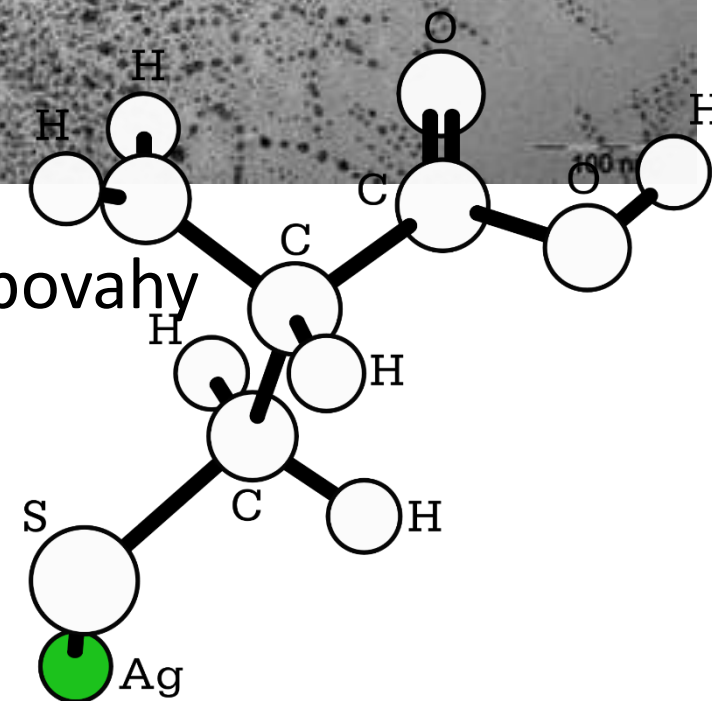


Jak z toho ven?

- Důsledně používal postupy „*lege artis*“

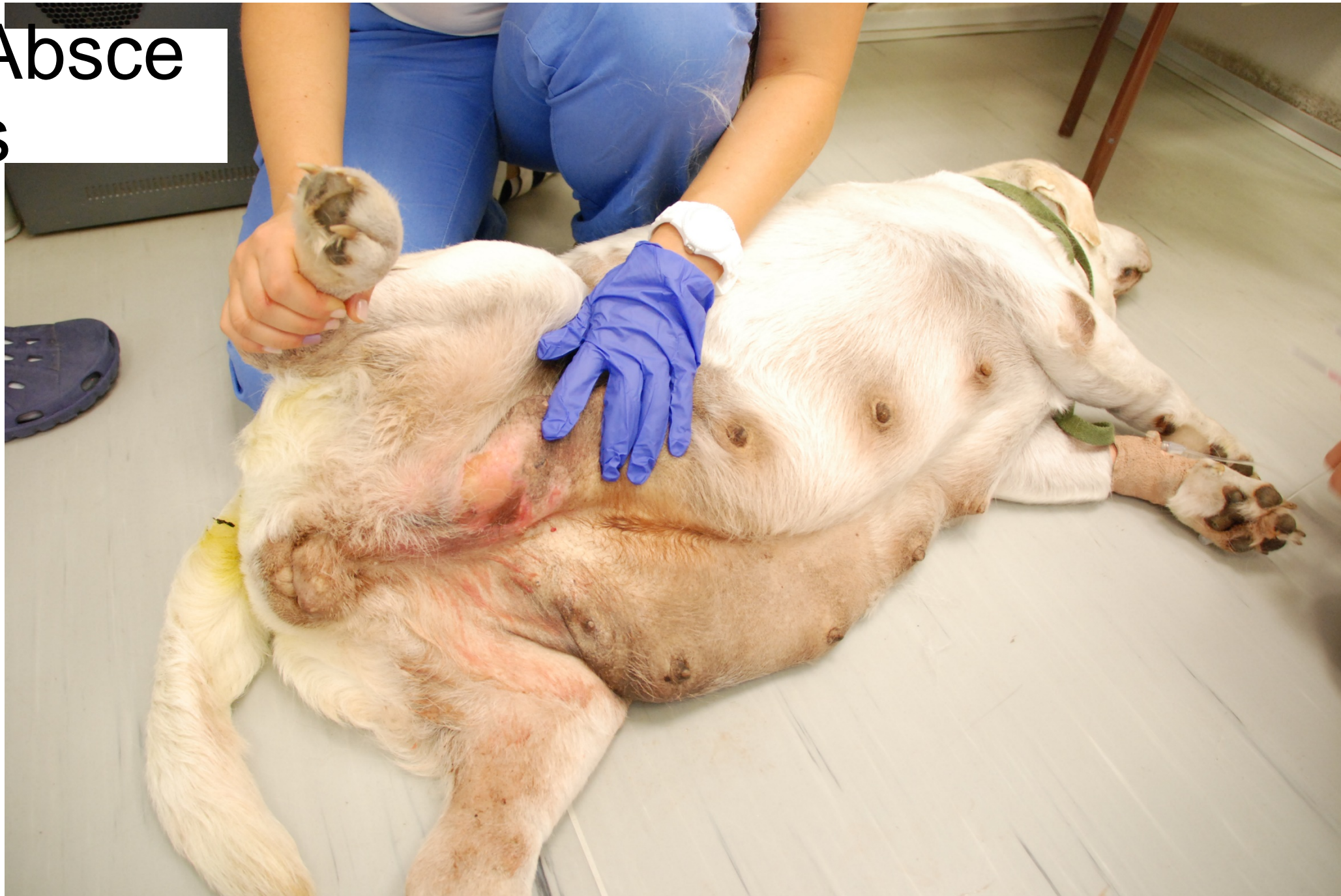

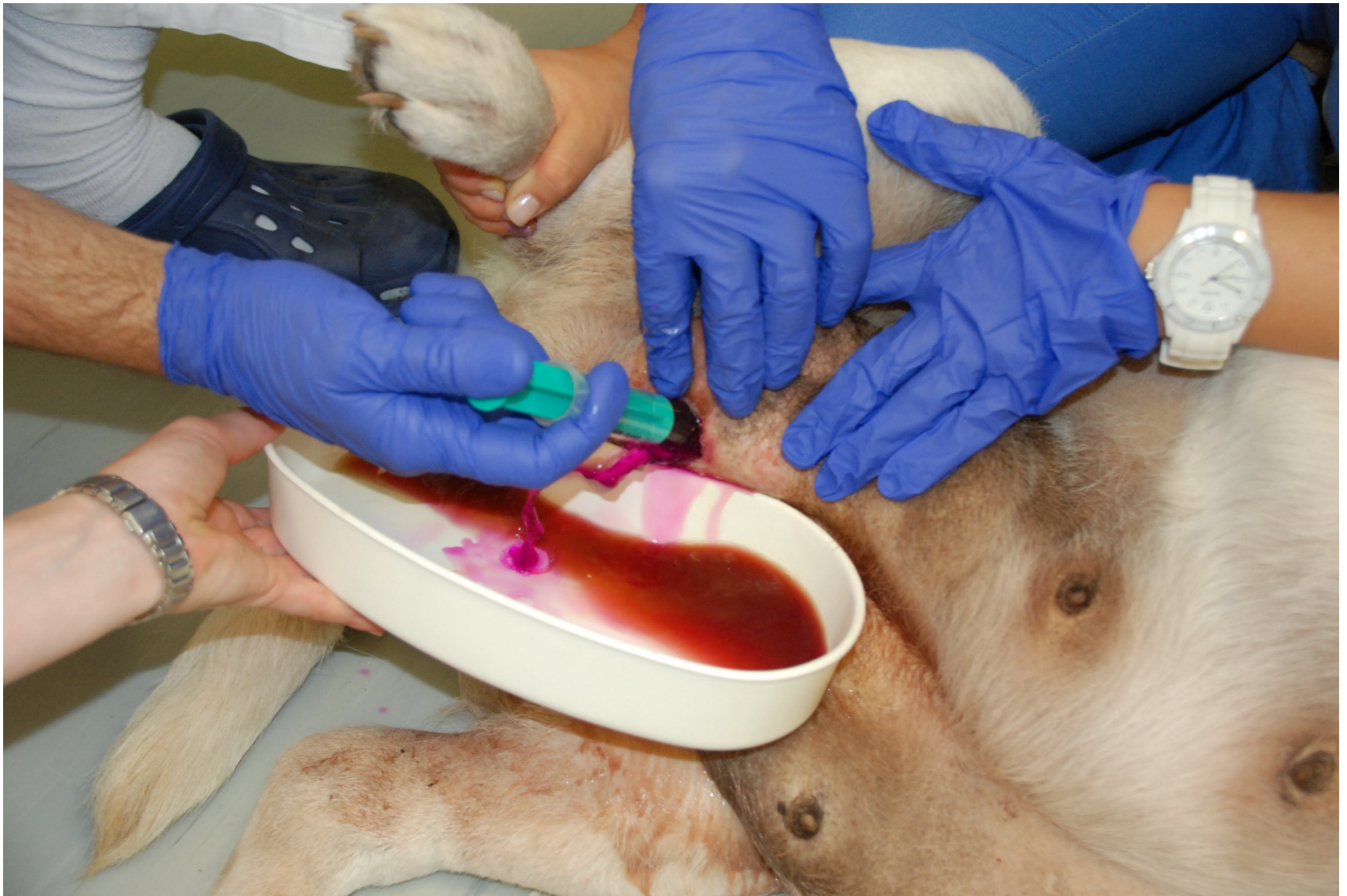- Aplikovat antimikrobiální prostředky neantibiotické povahy

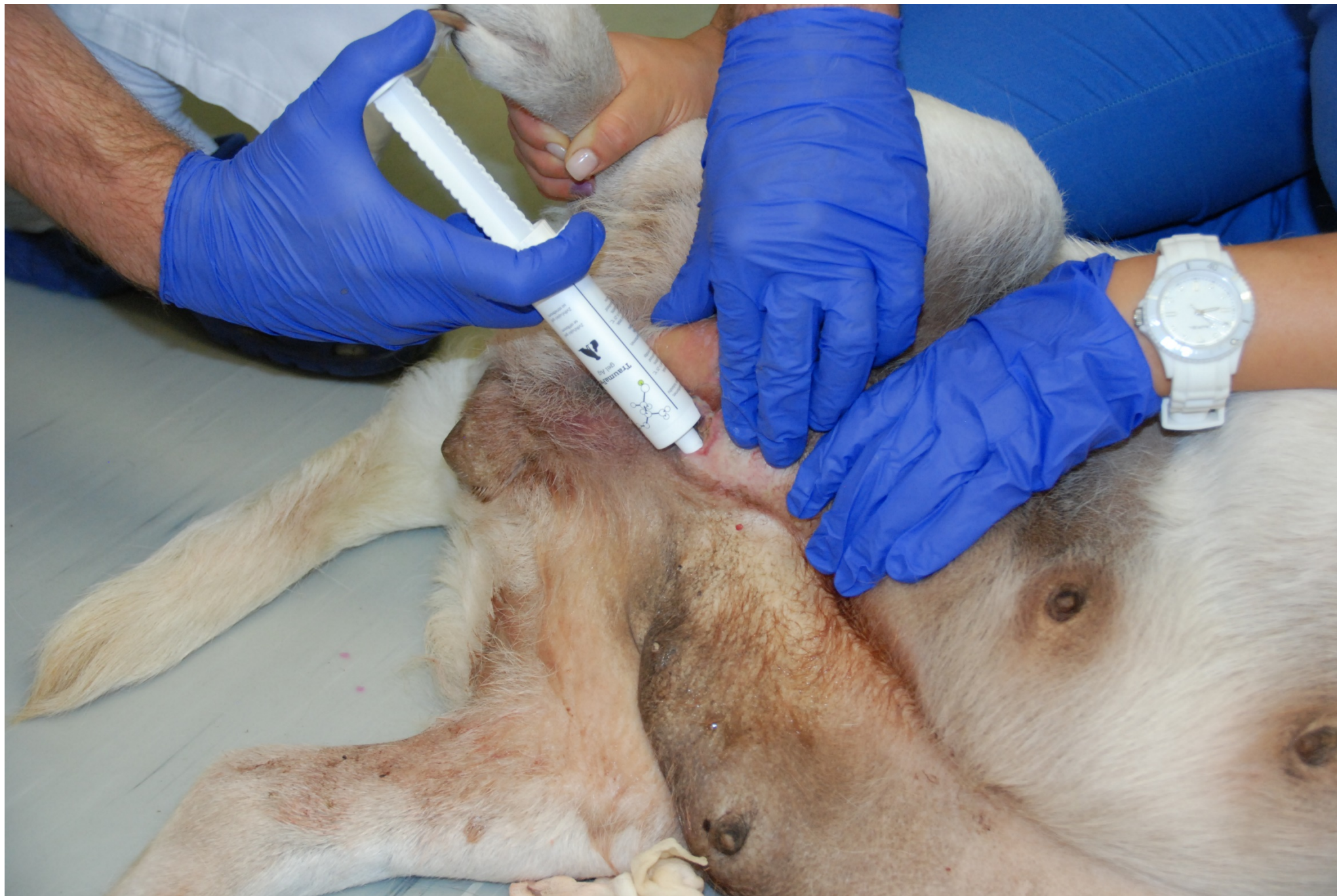

Absce

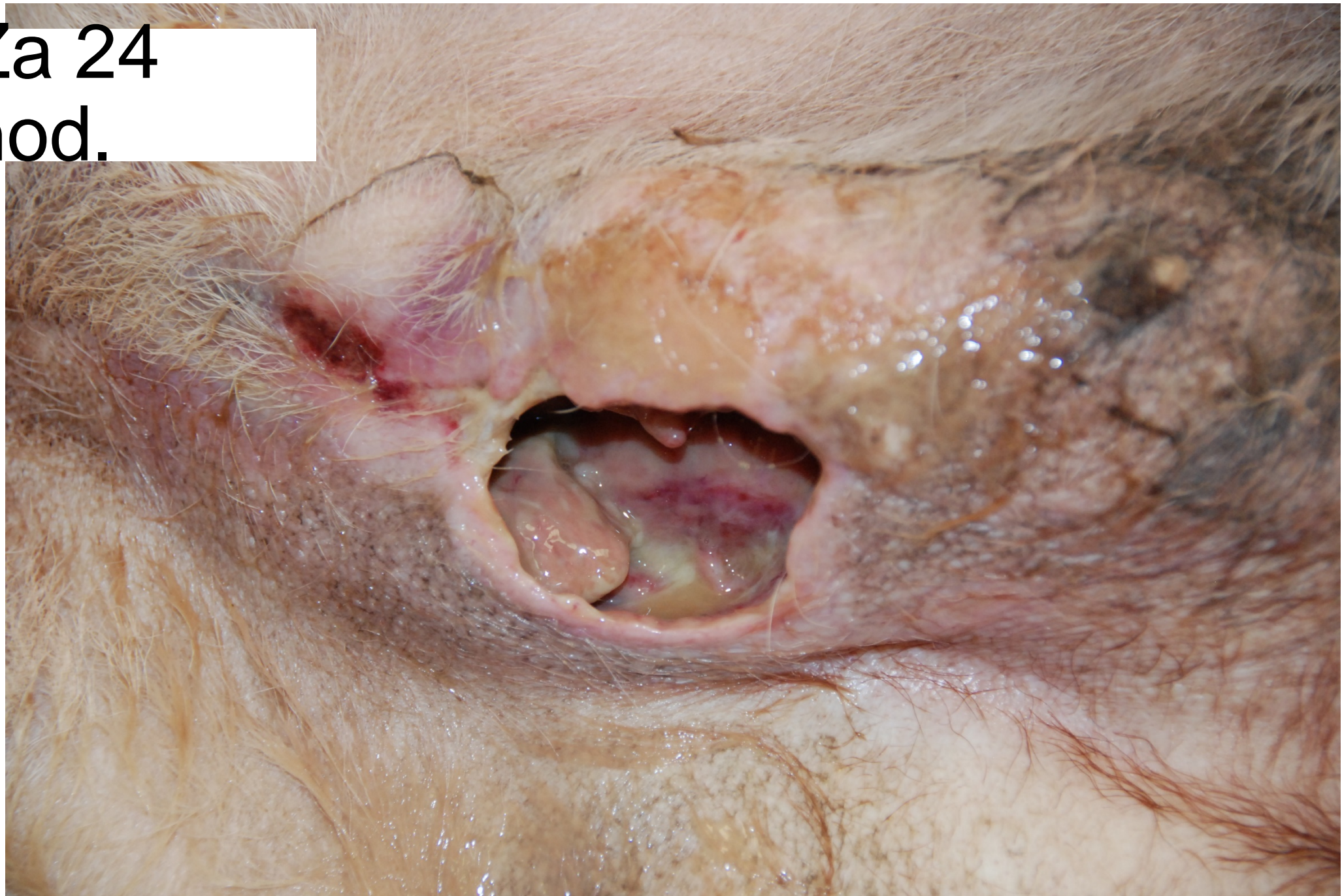s



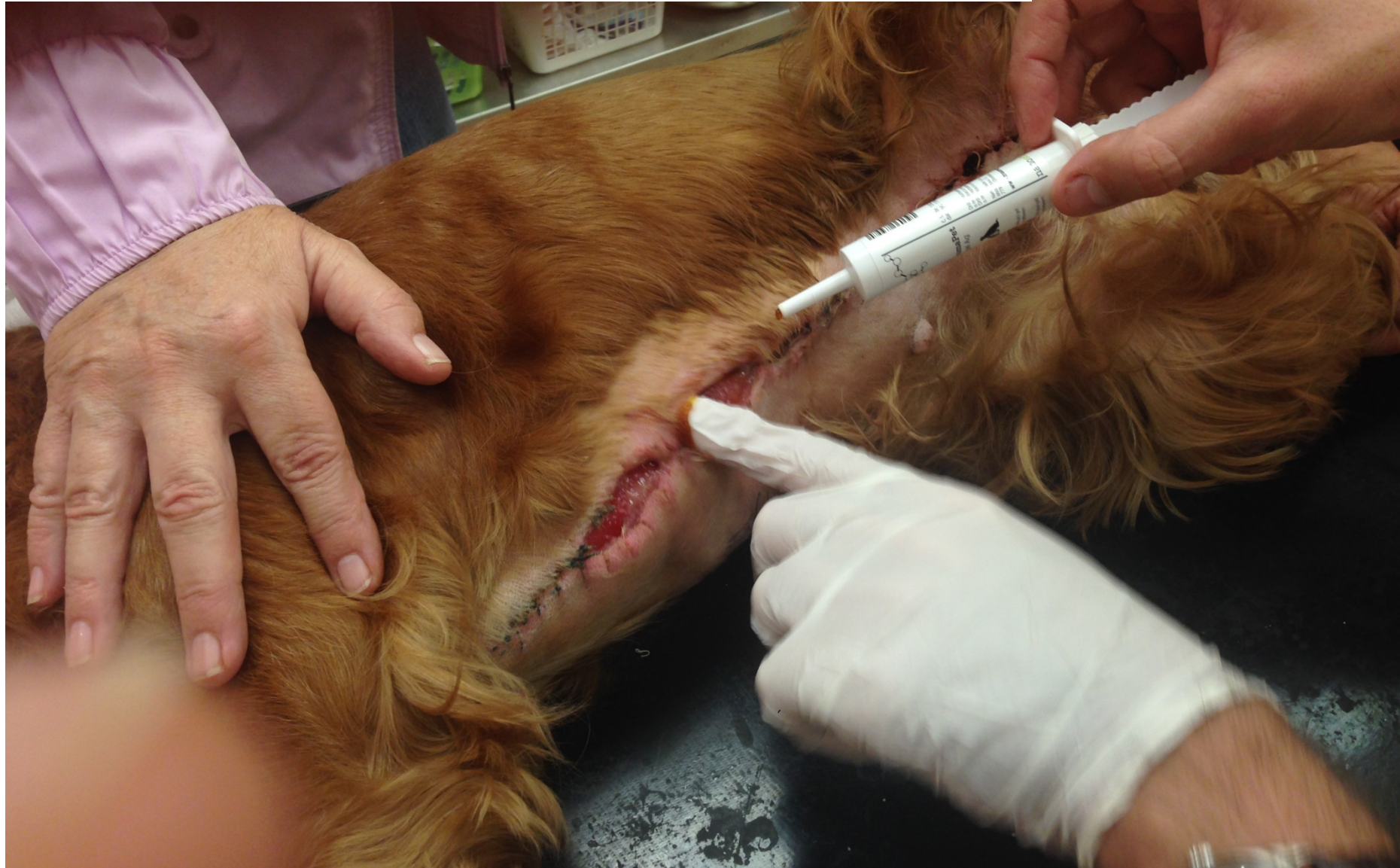


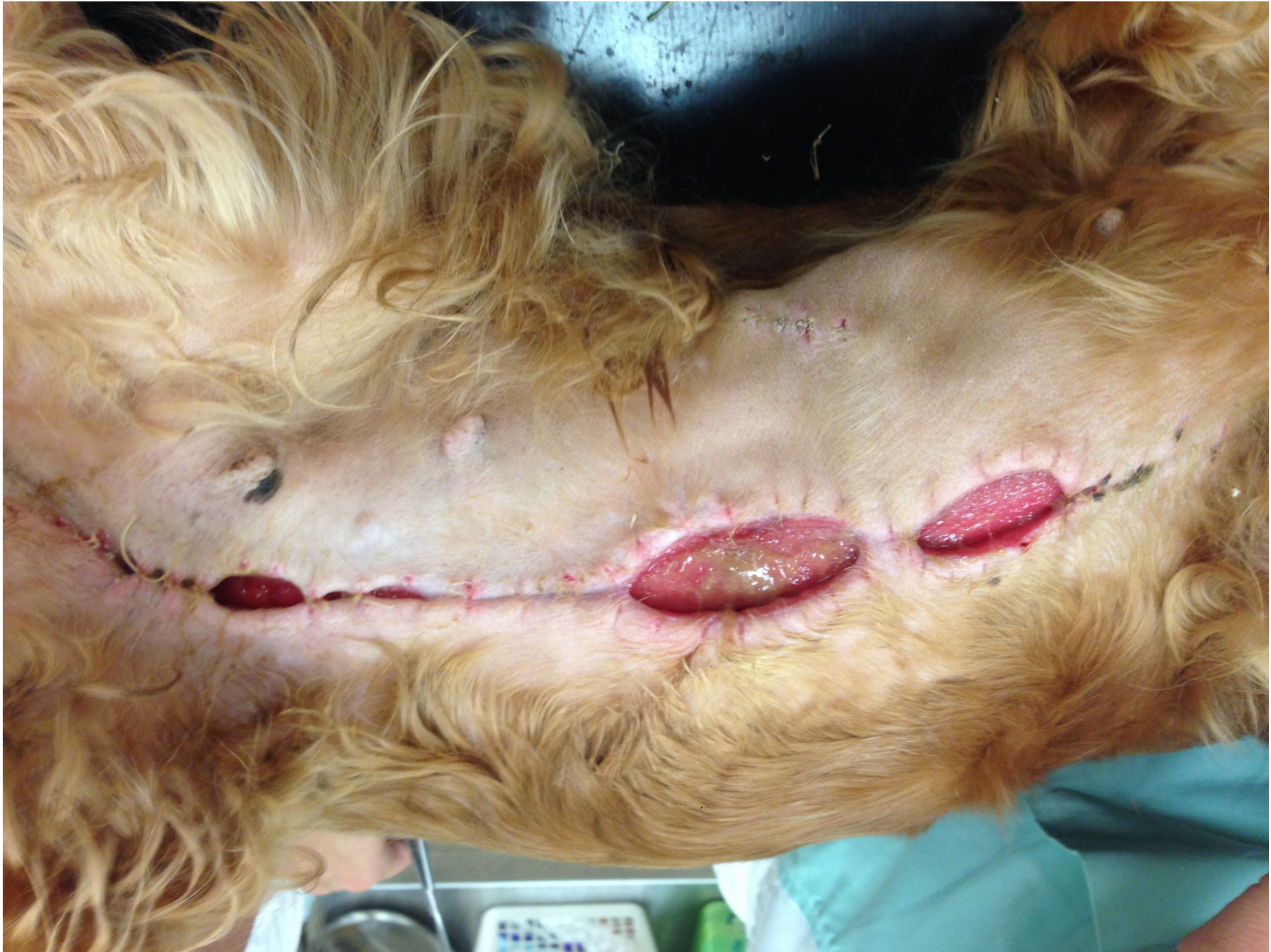
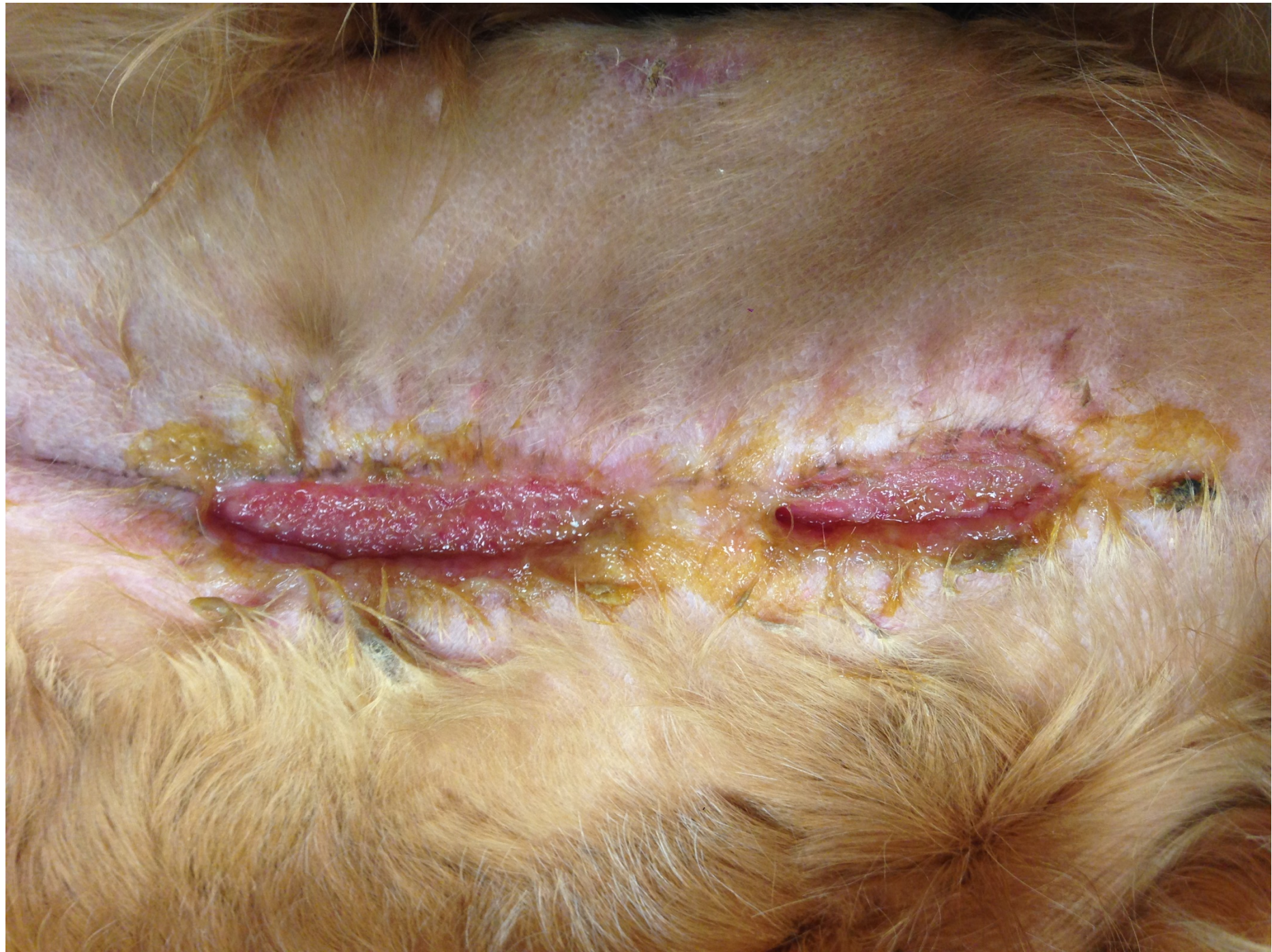Za 24
hod.



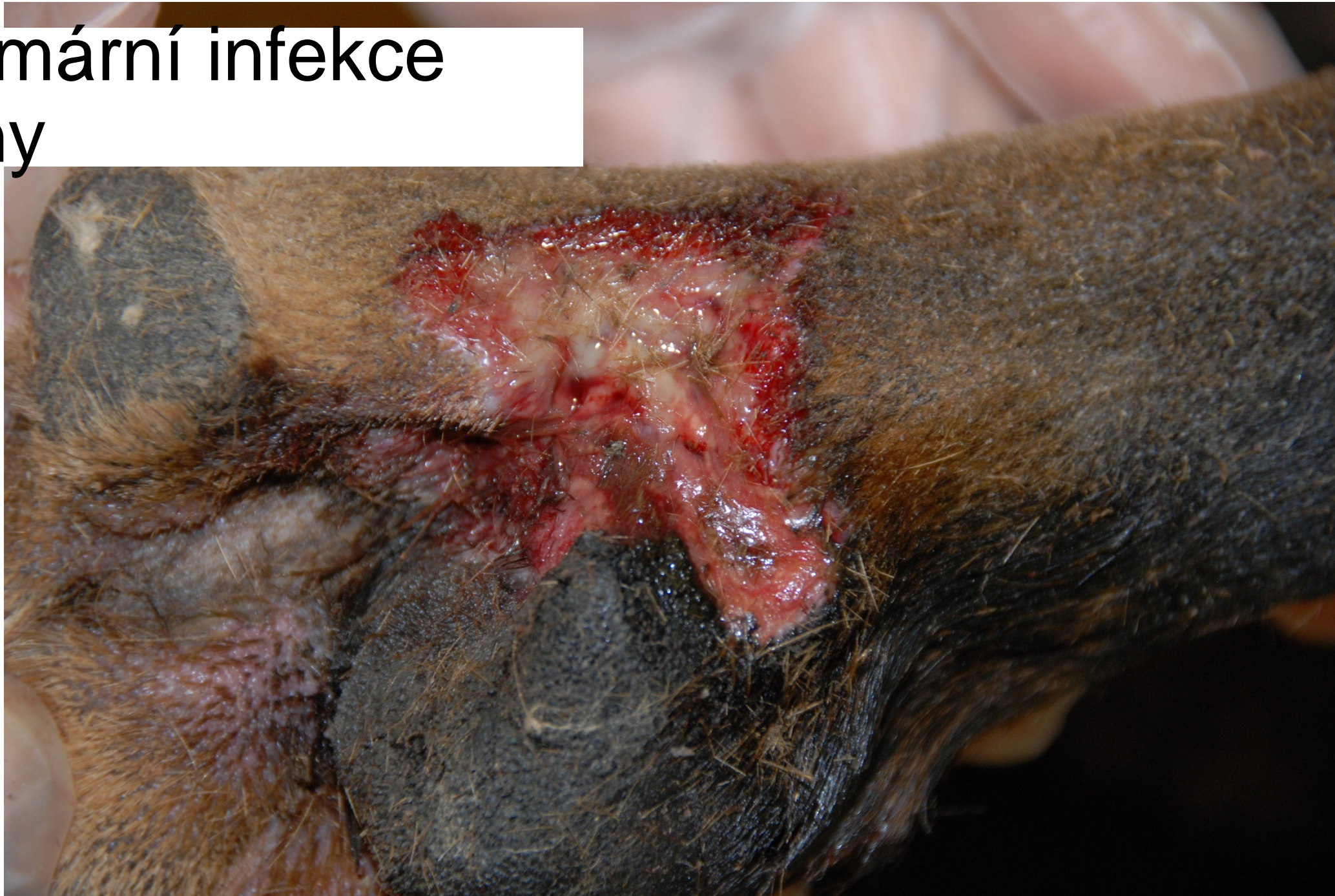Sekundární infekce operační rány

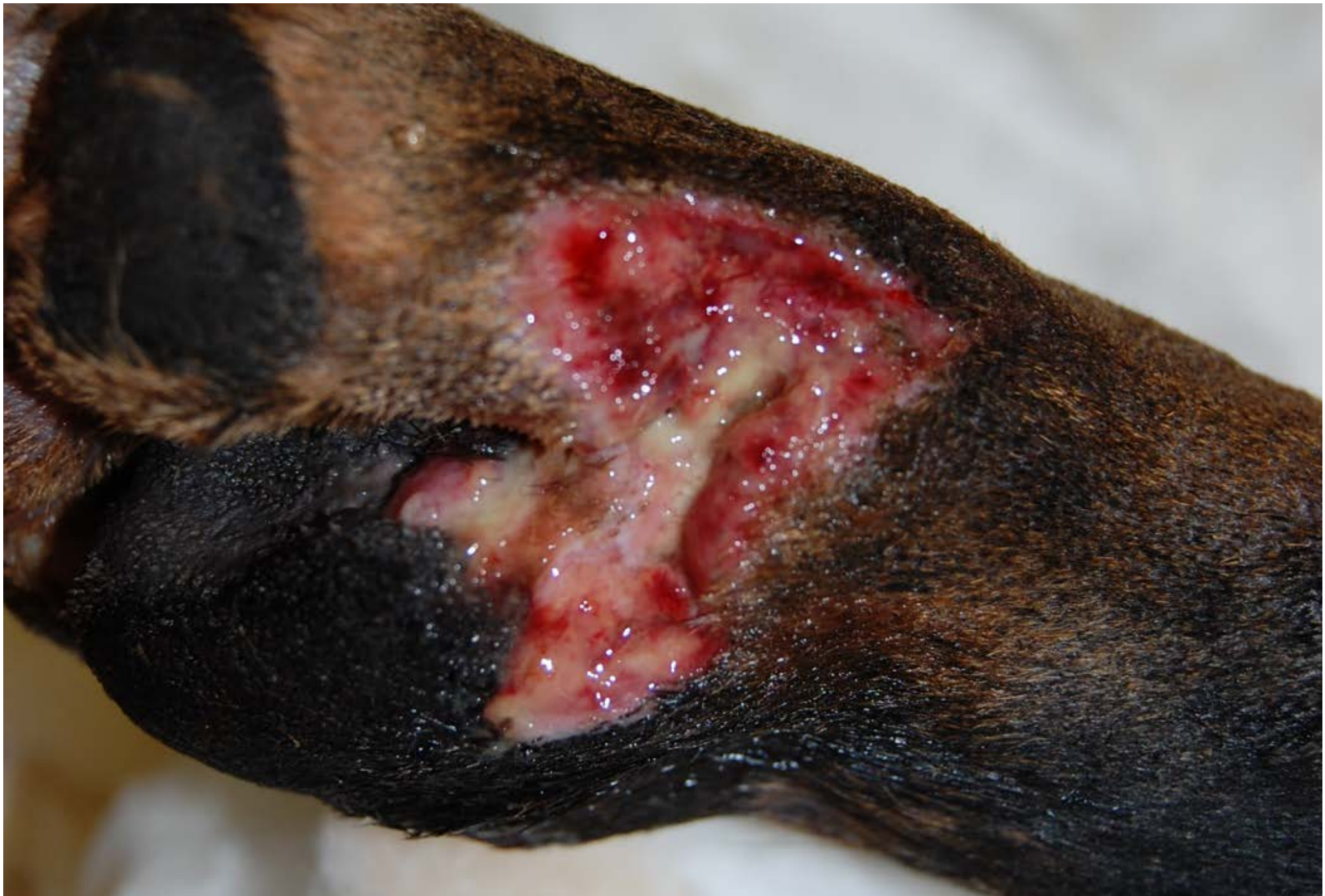


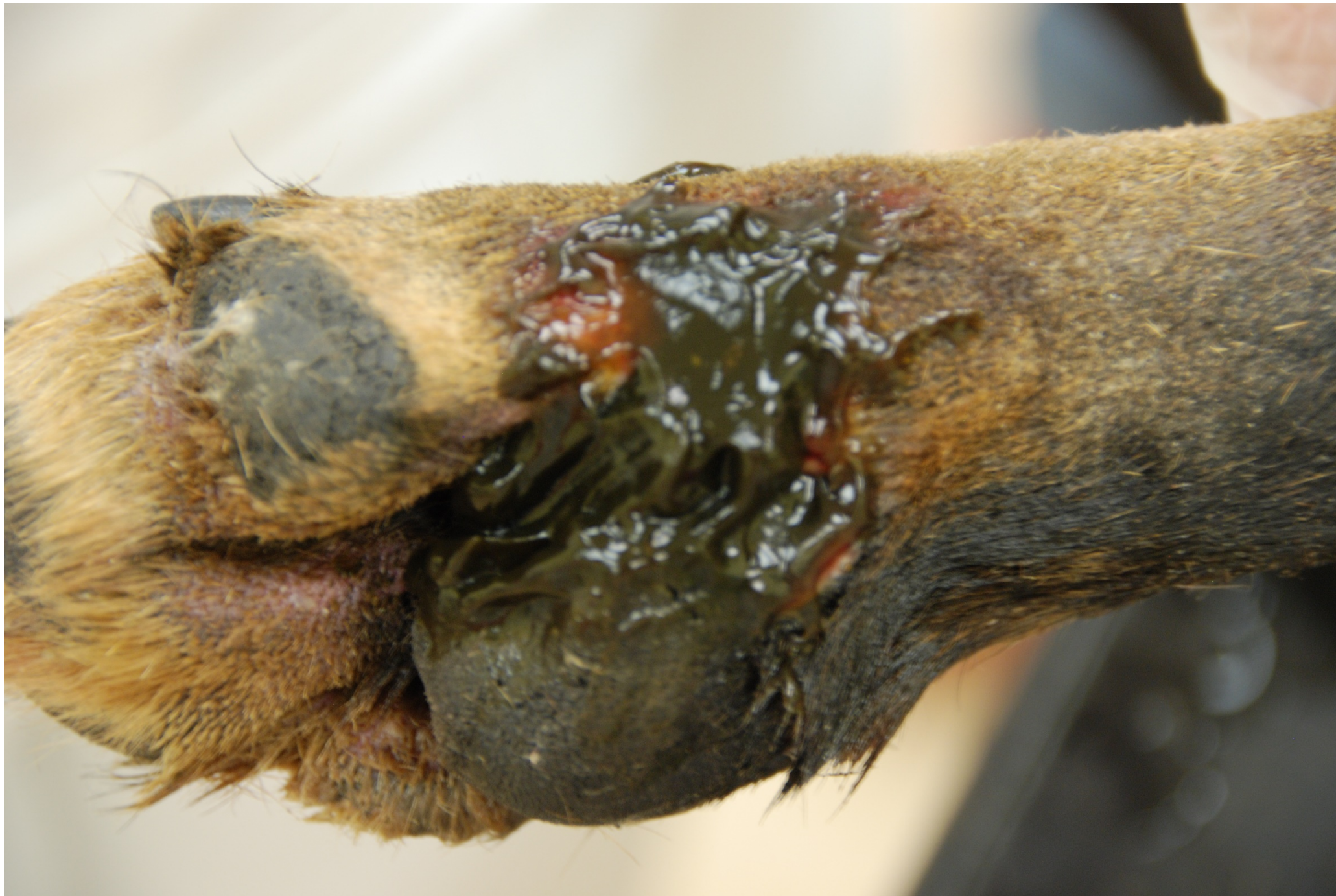


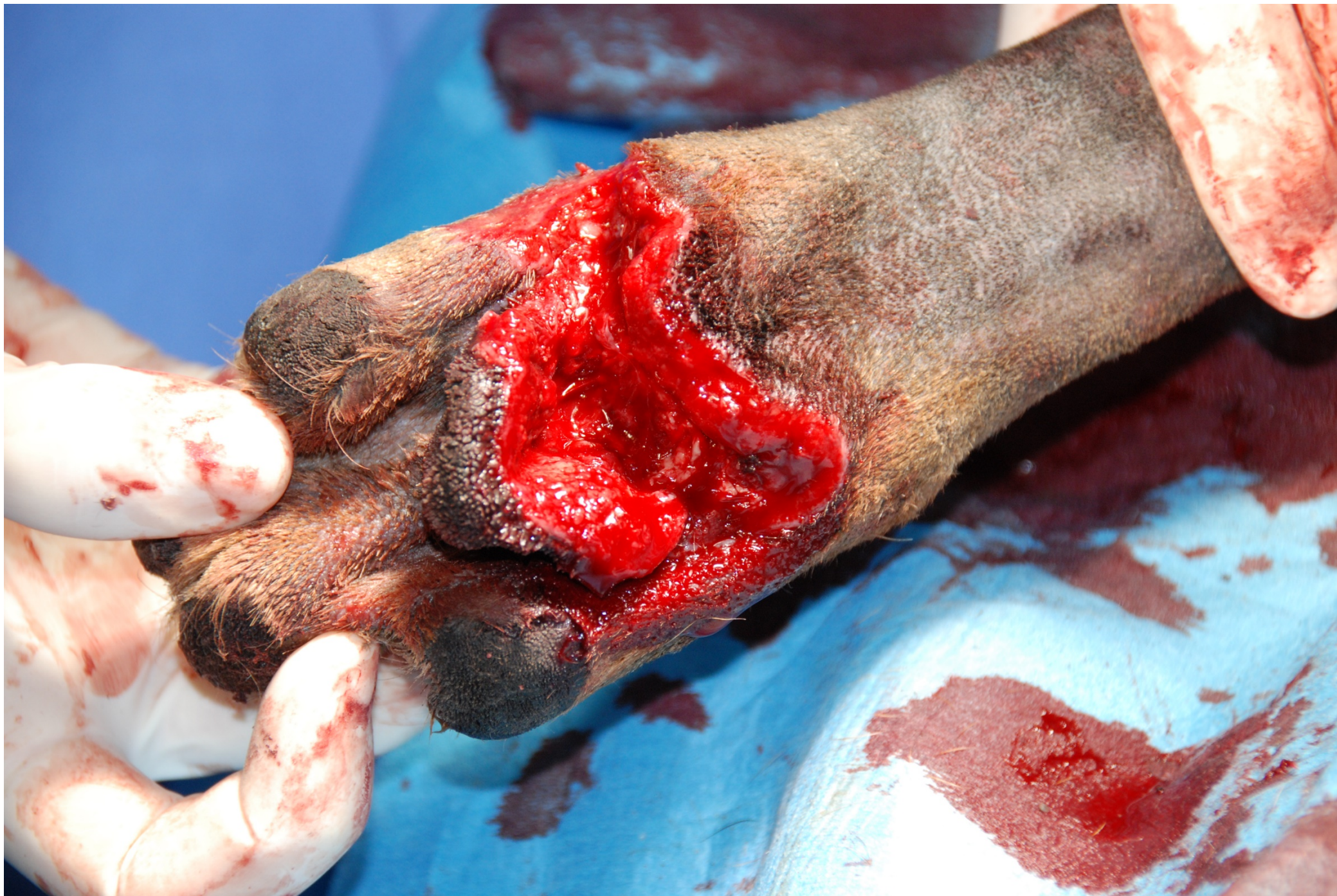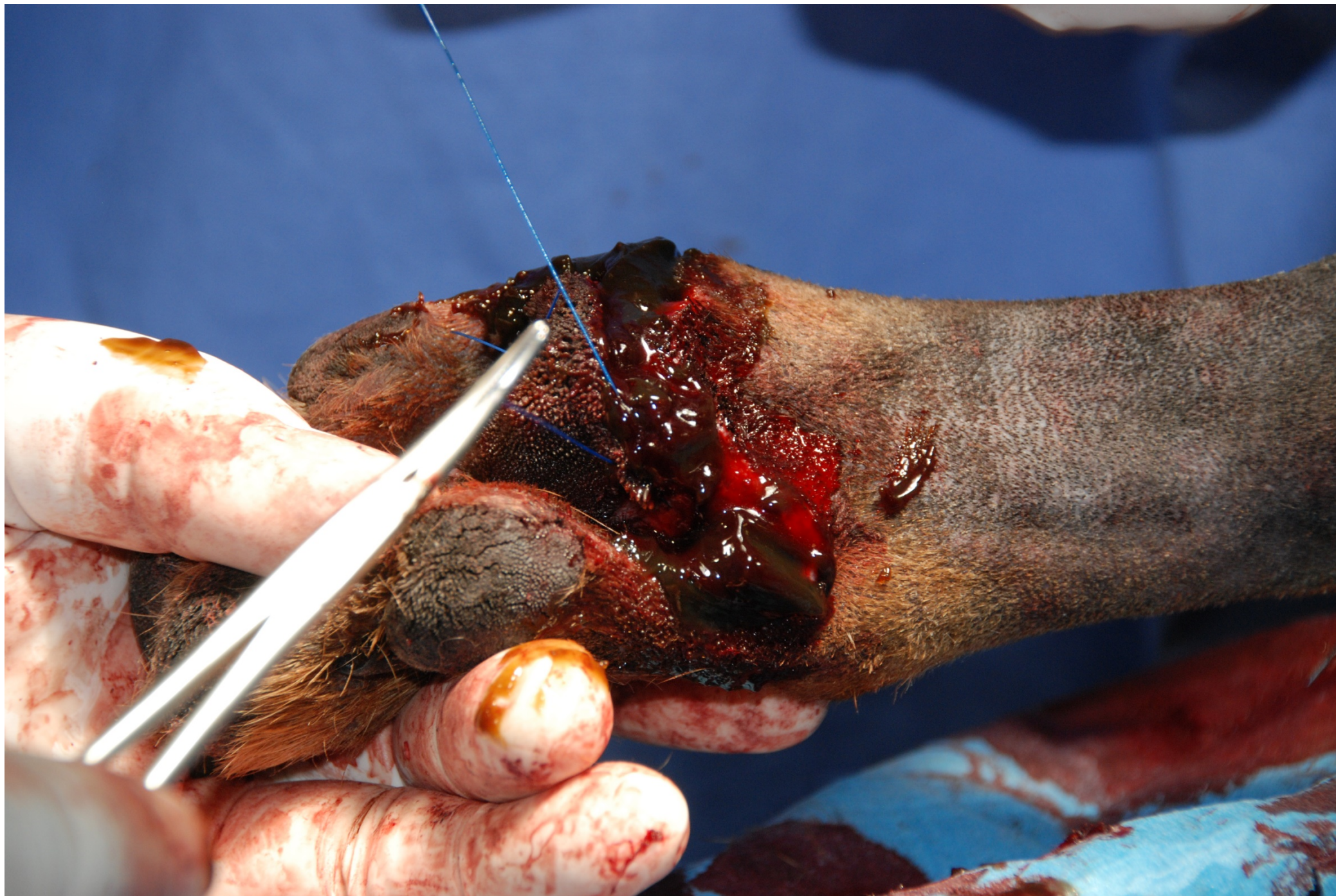Primární infekce rány

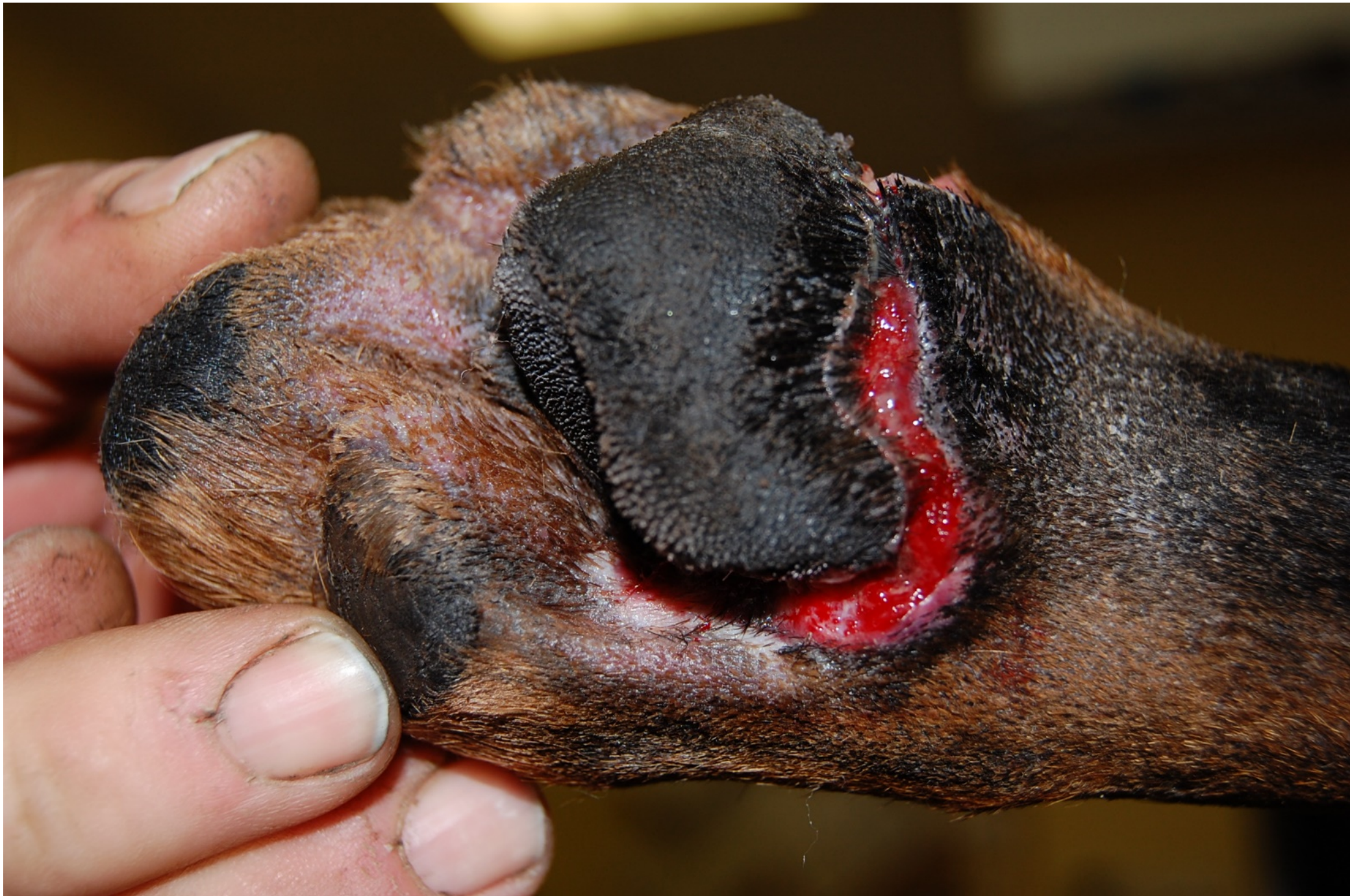




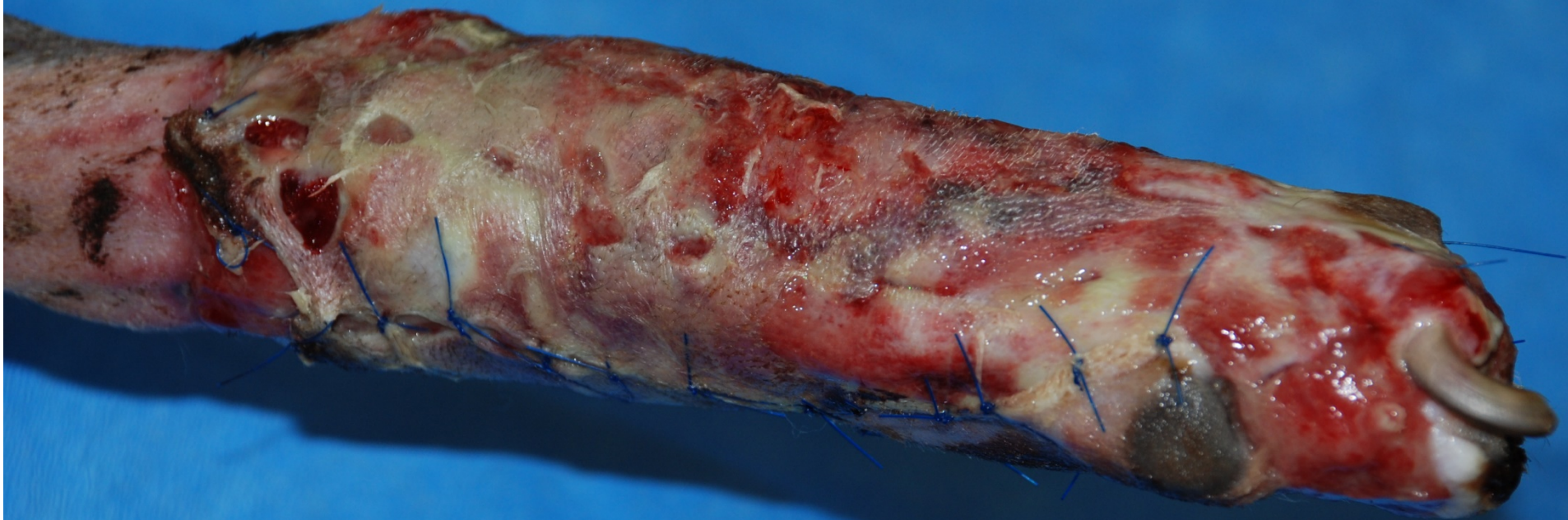


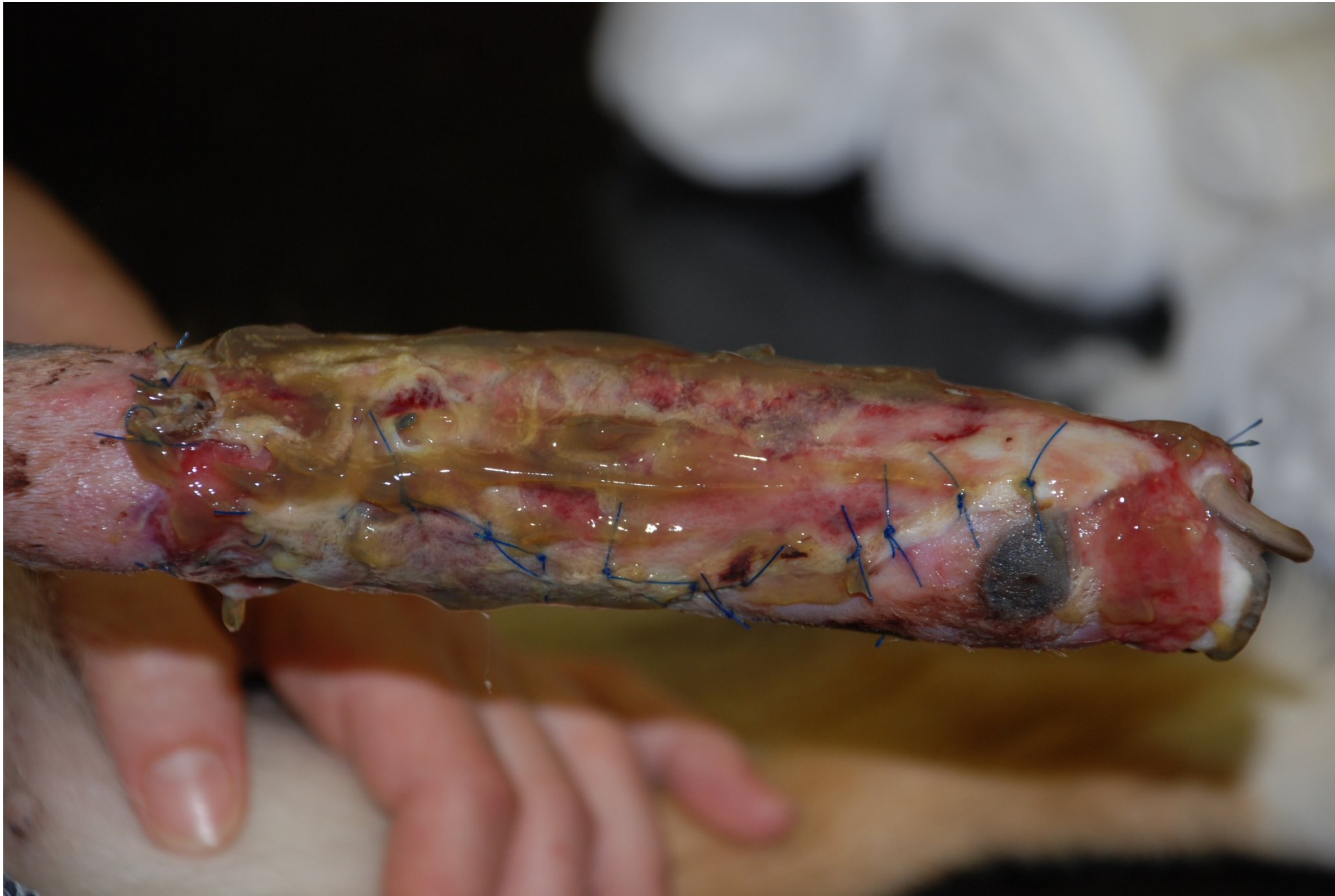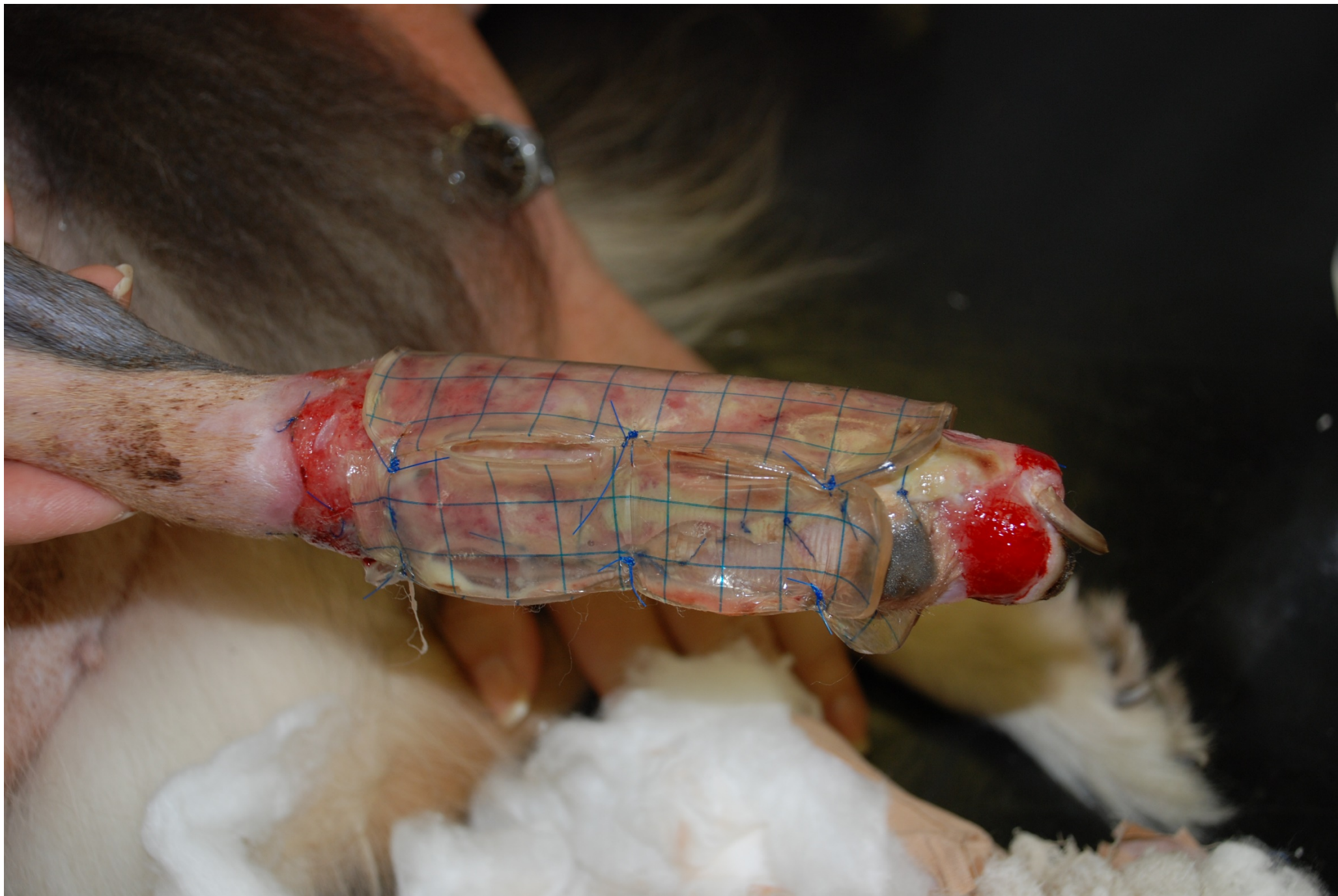




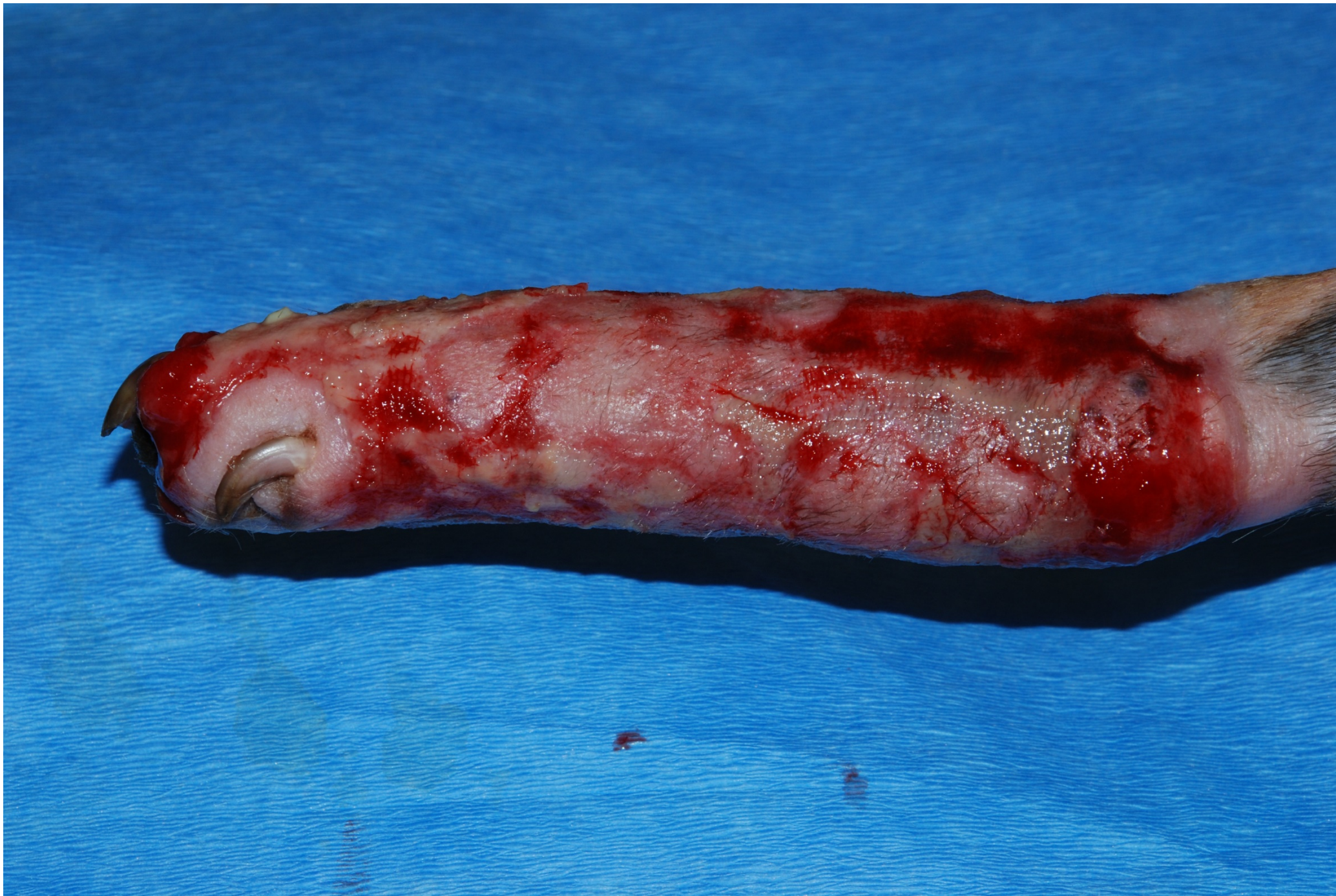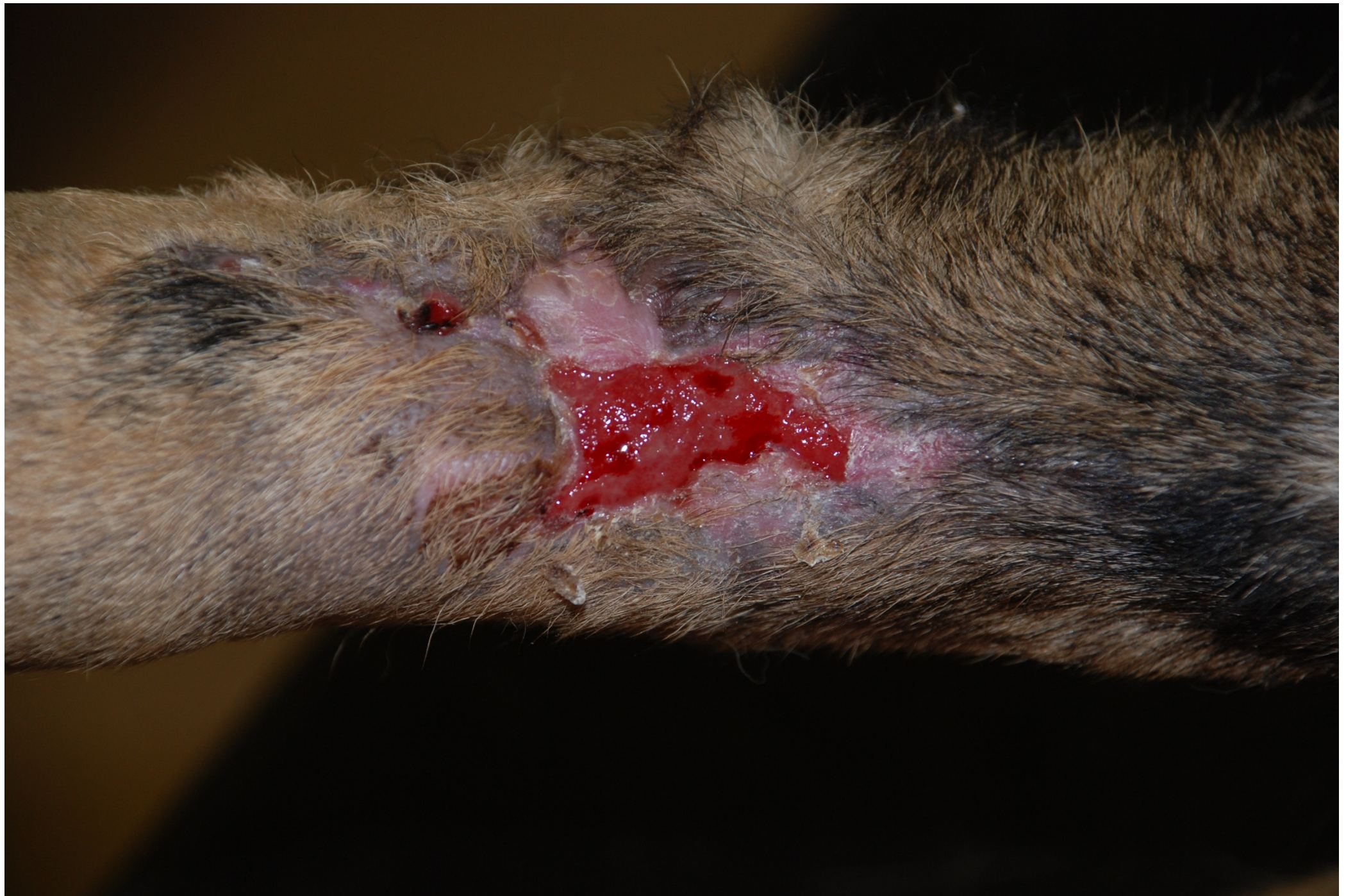Devastující infikovaná rána:
pseudomonas sp.

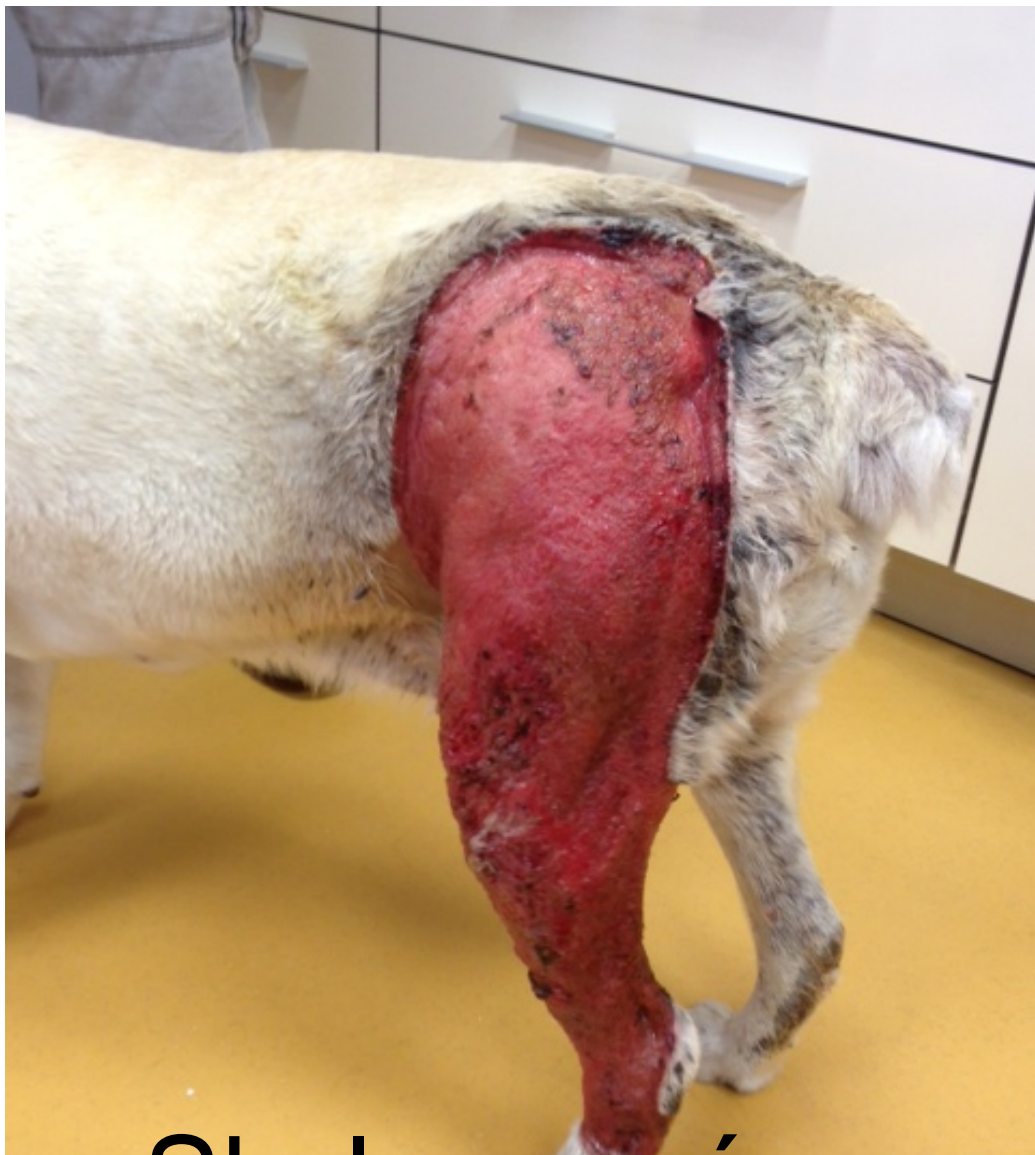




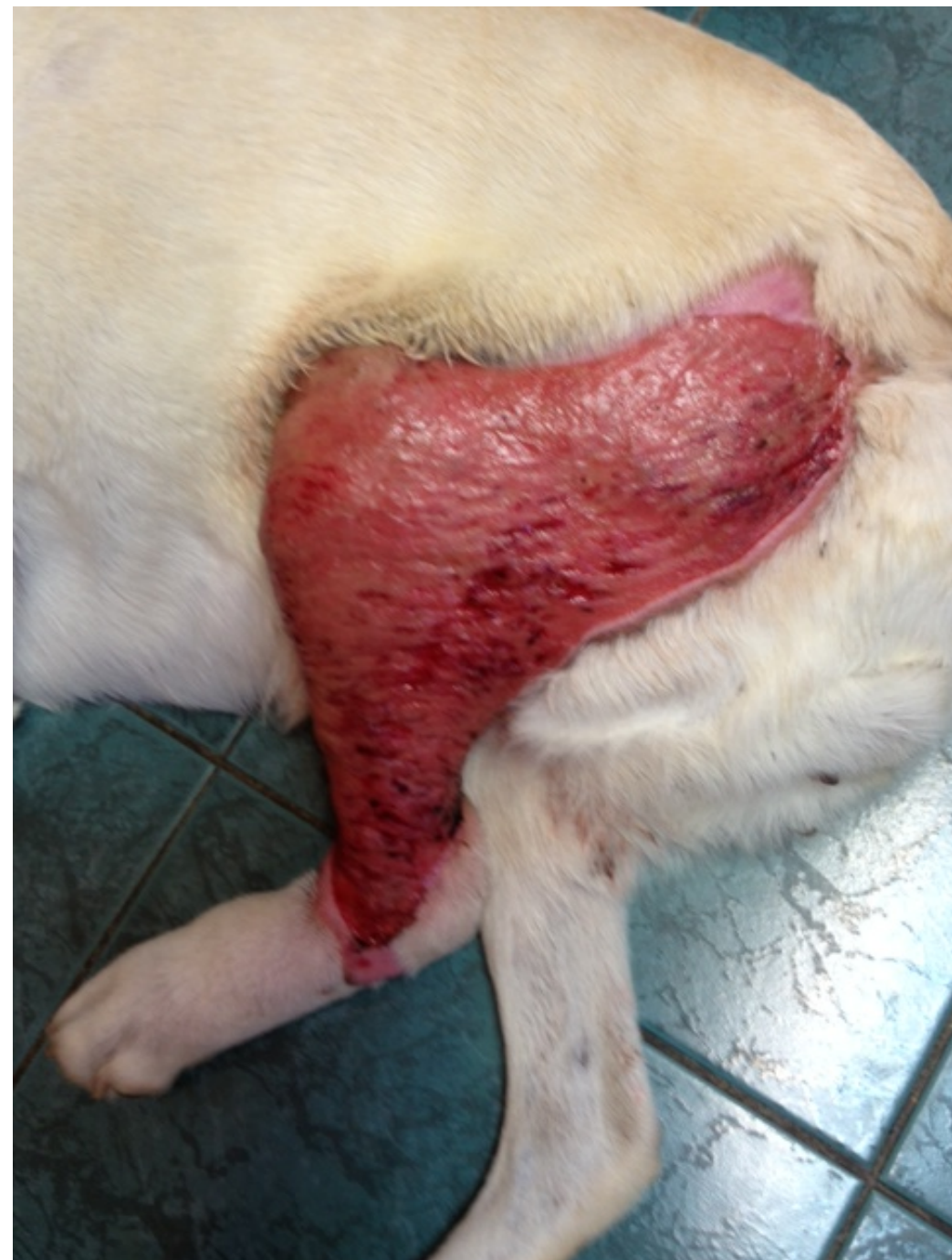




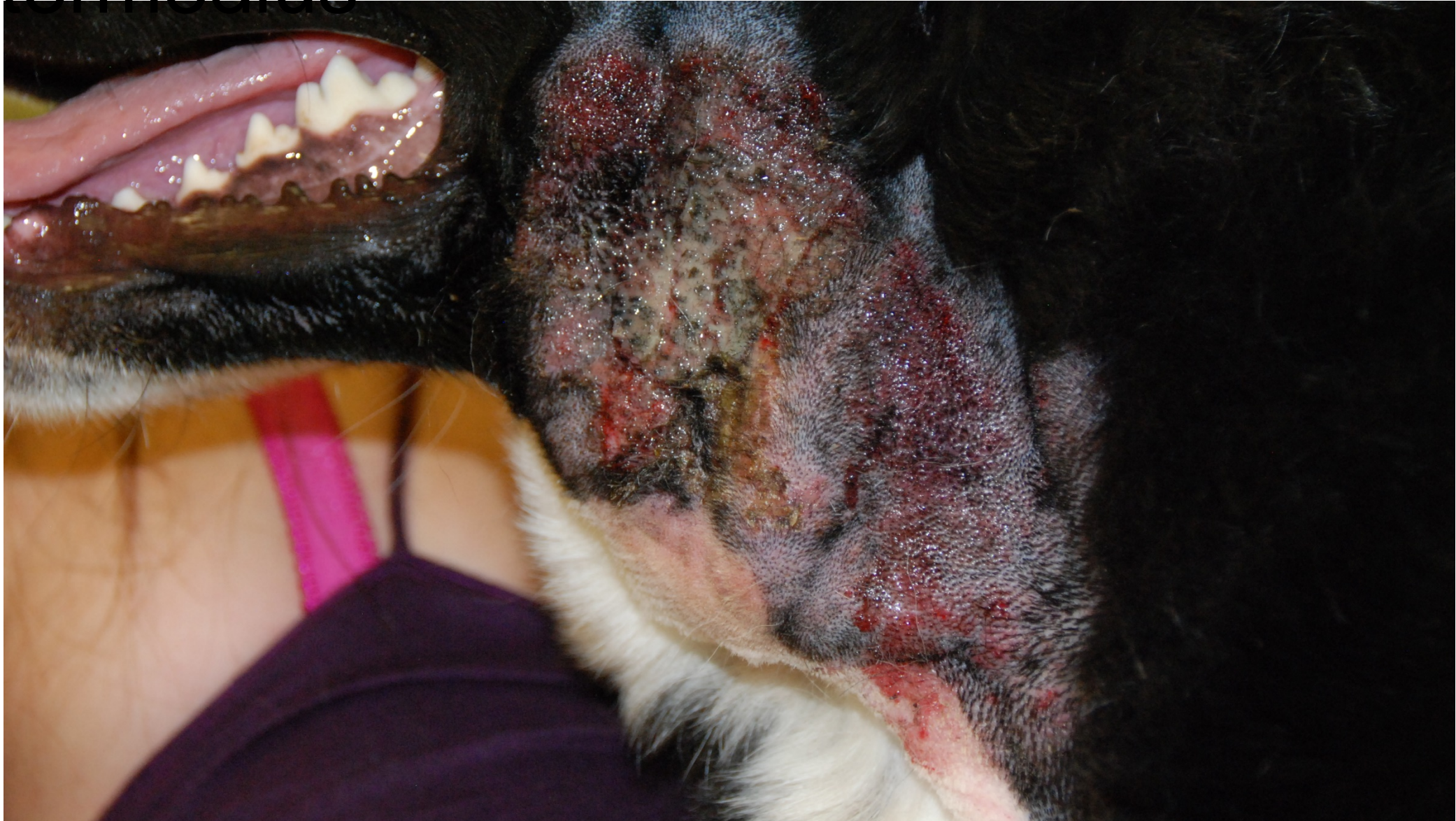

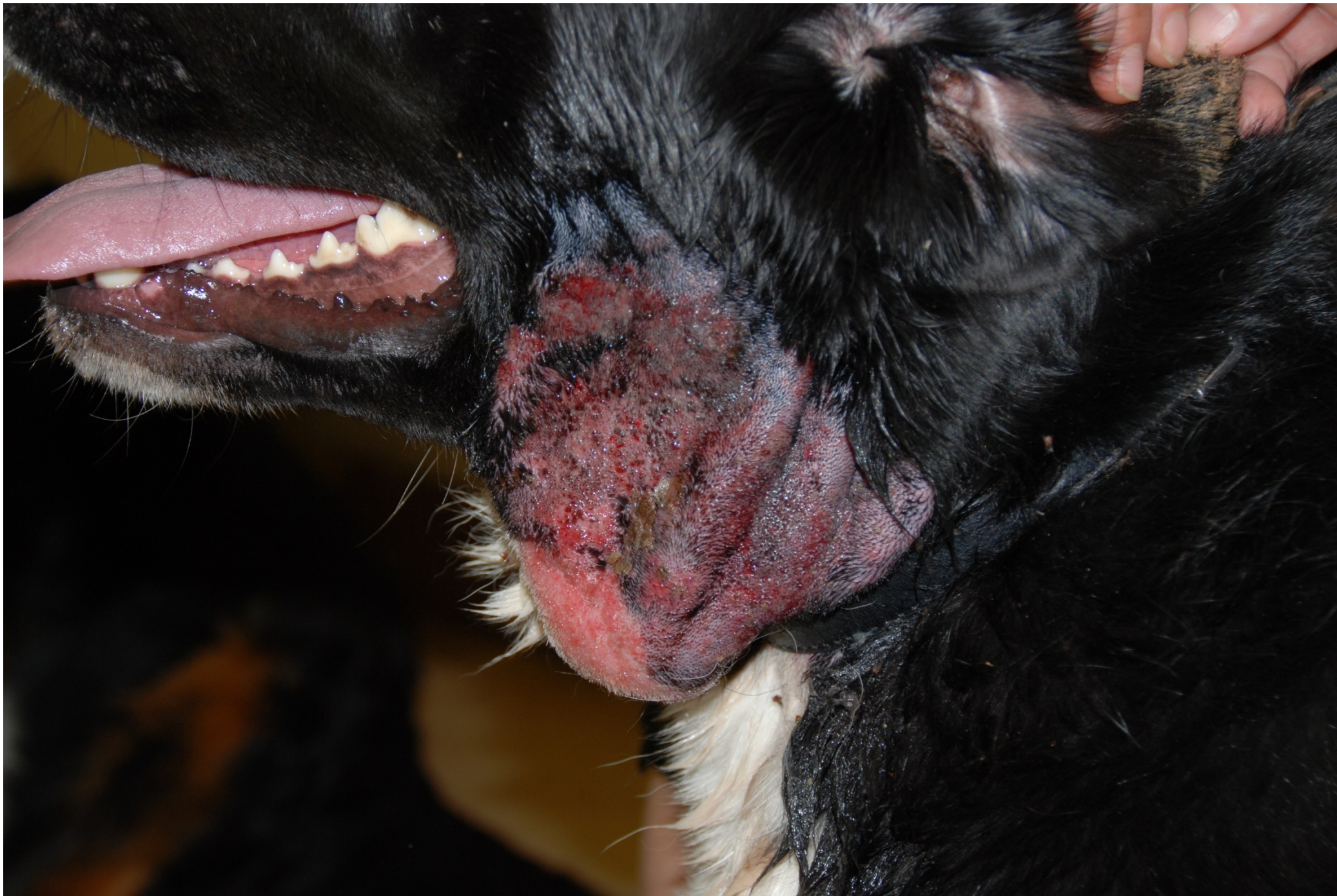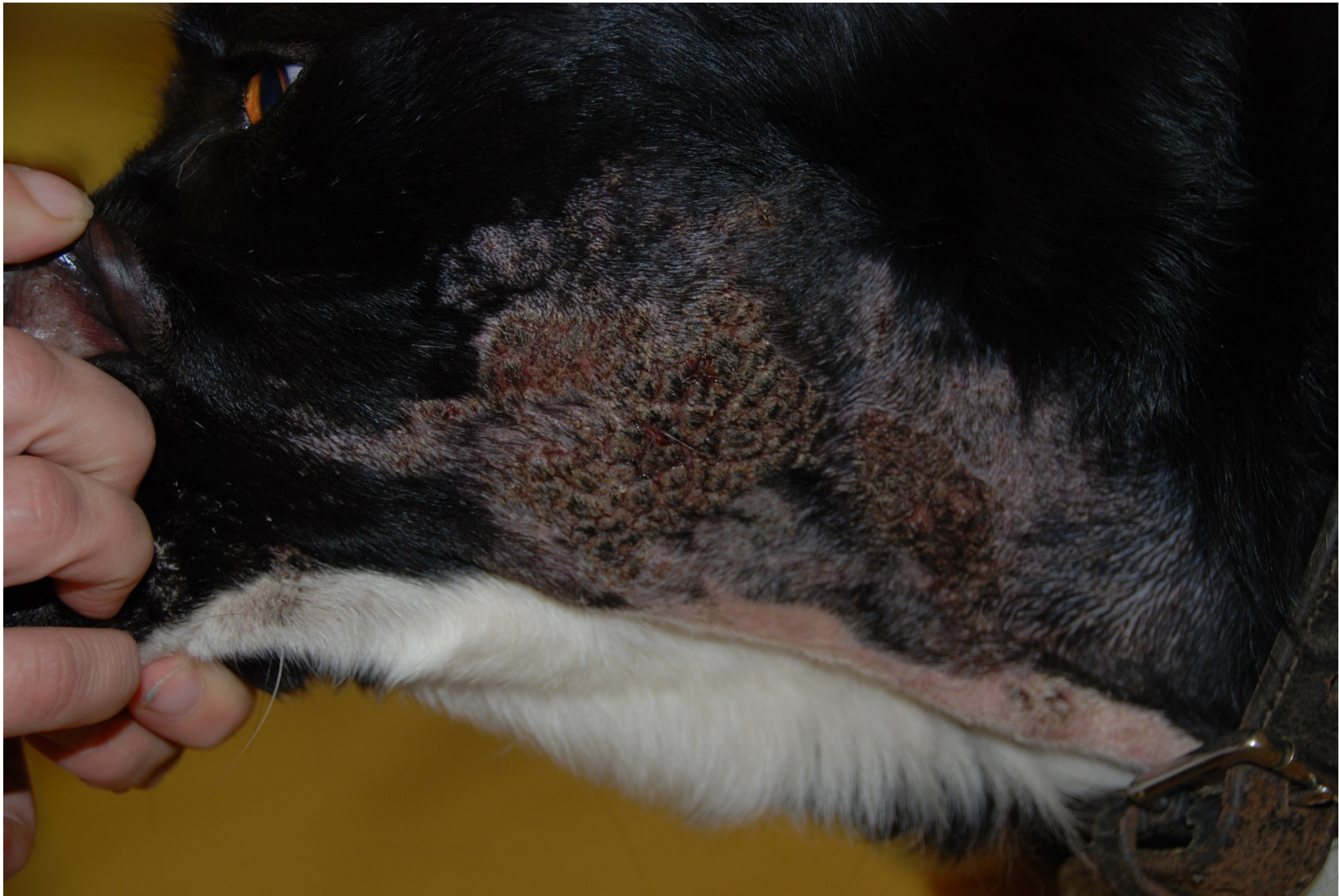Skalpovaná
končetina



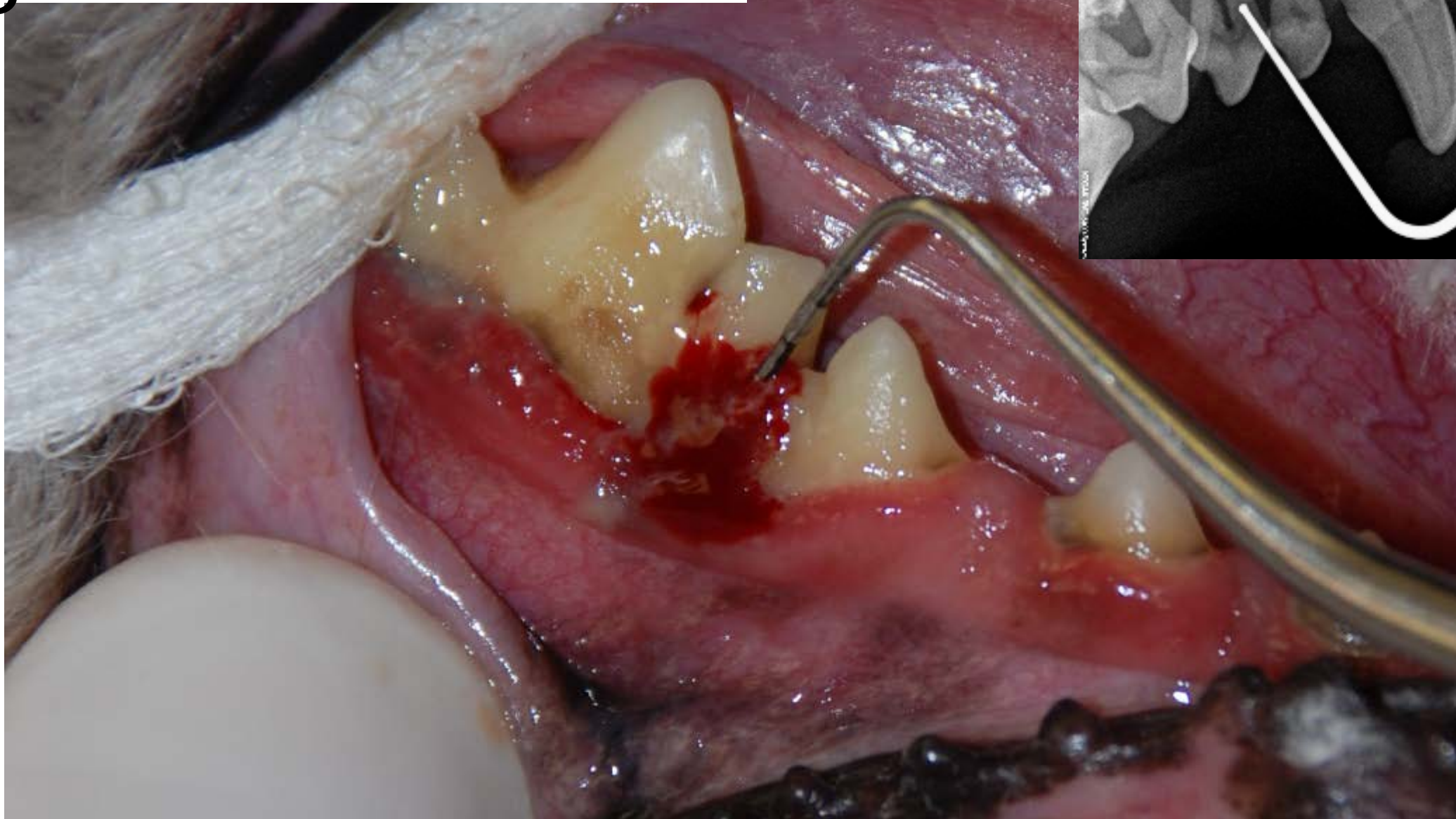Hot spot – hluboká dermatitida: St. intermedius

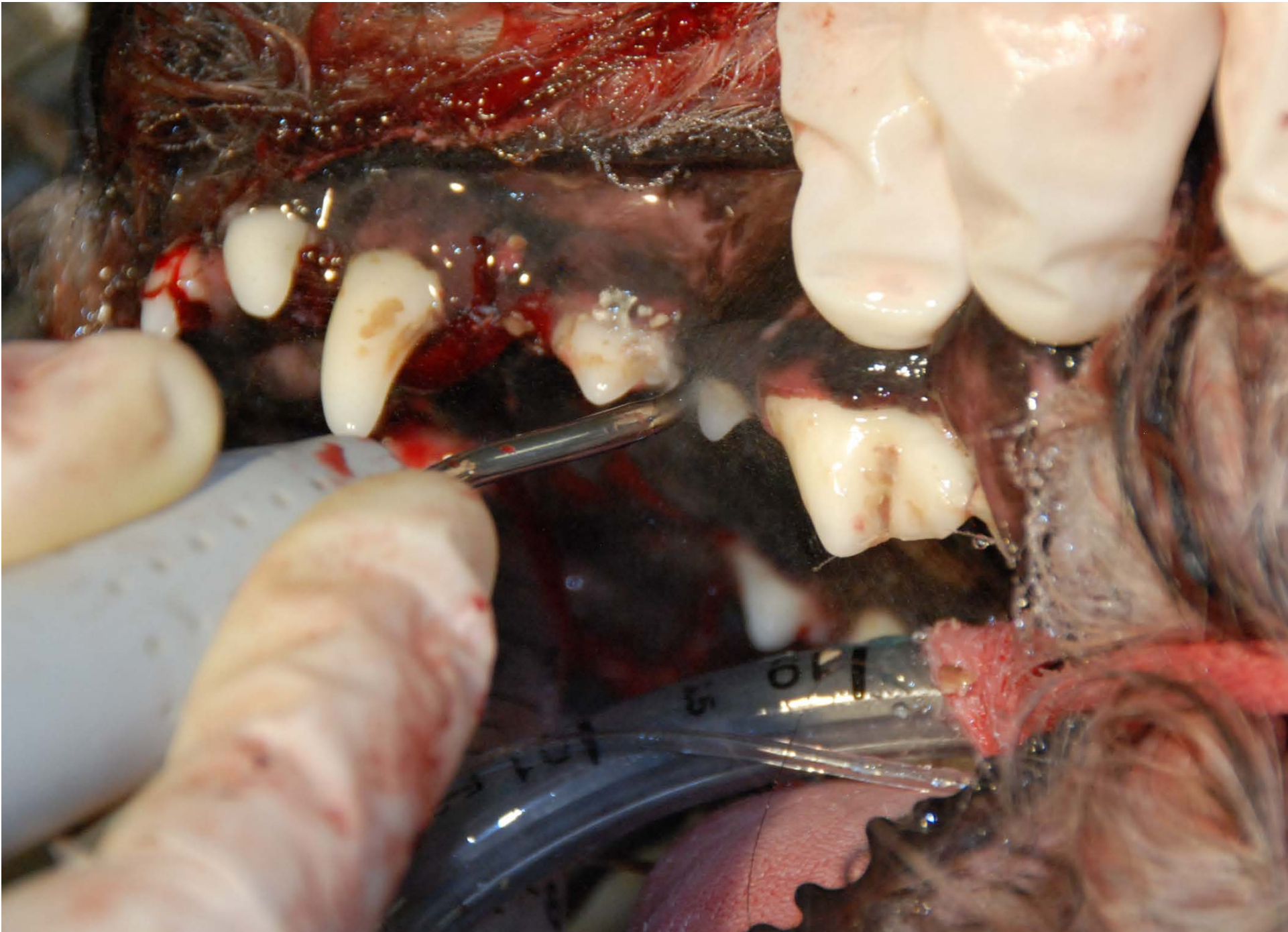


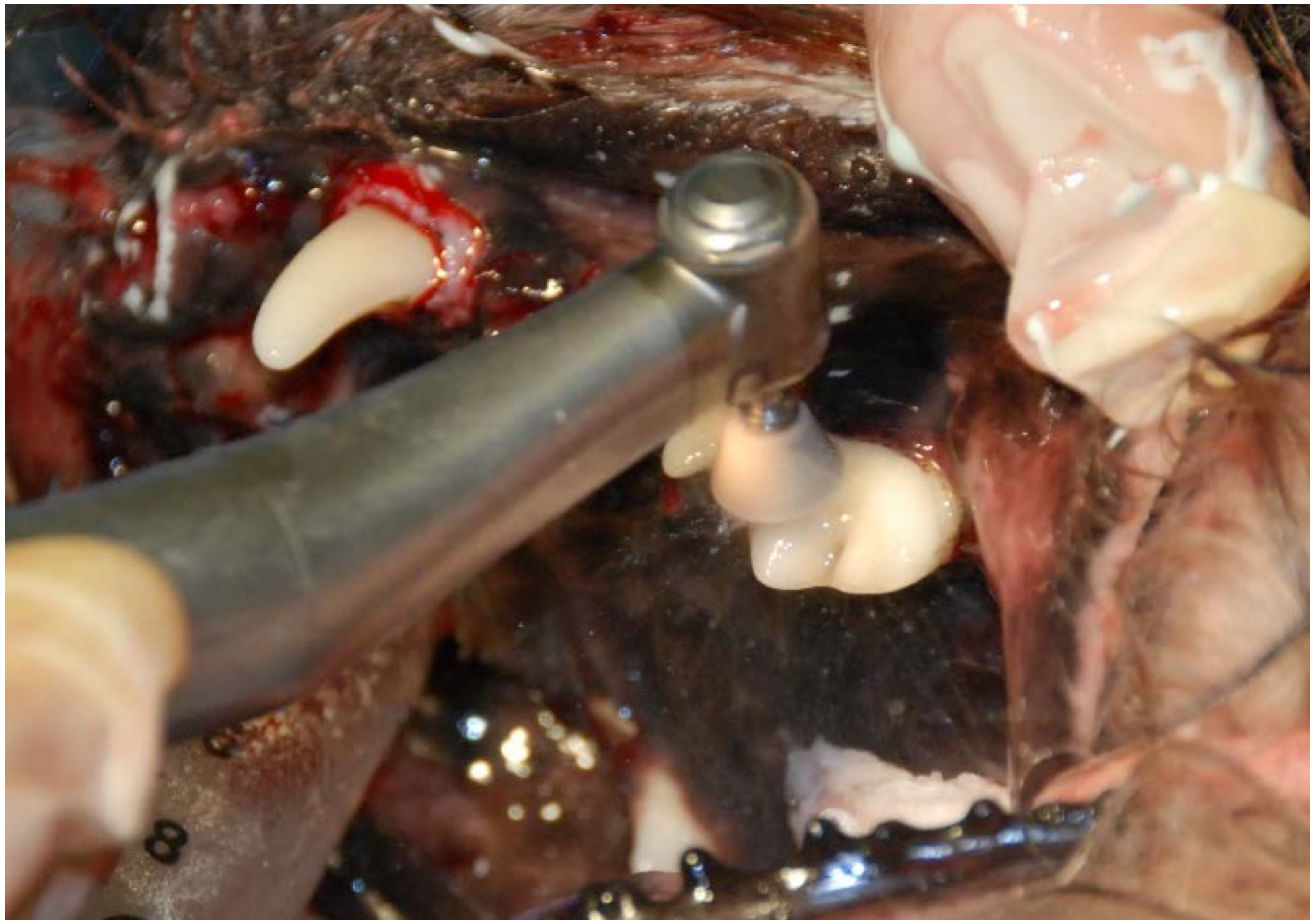
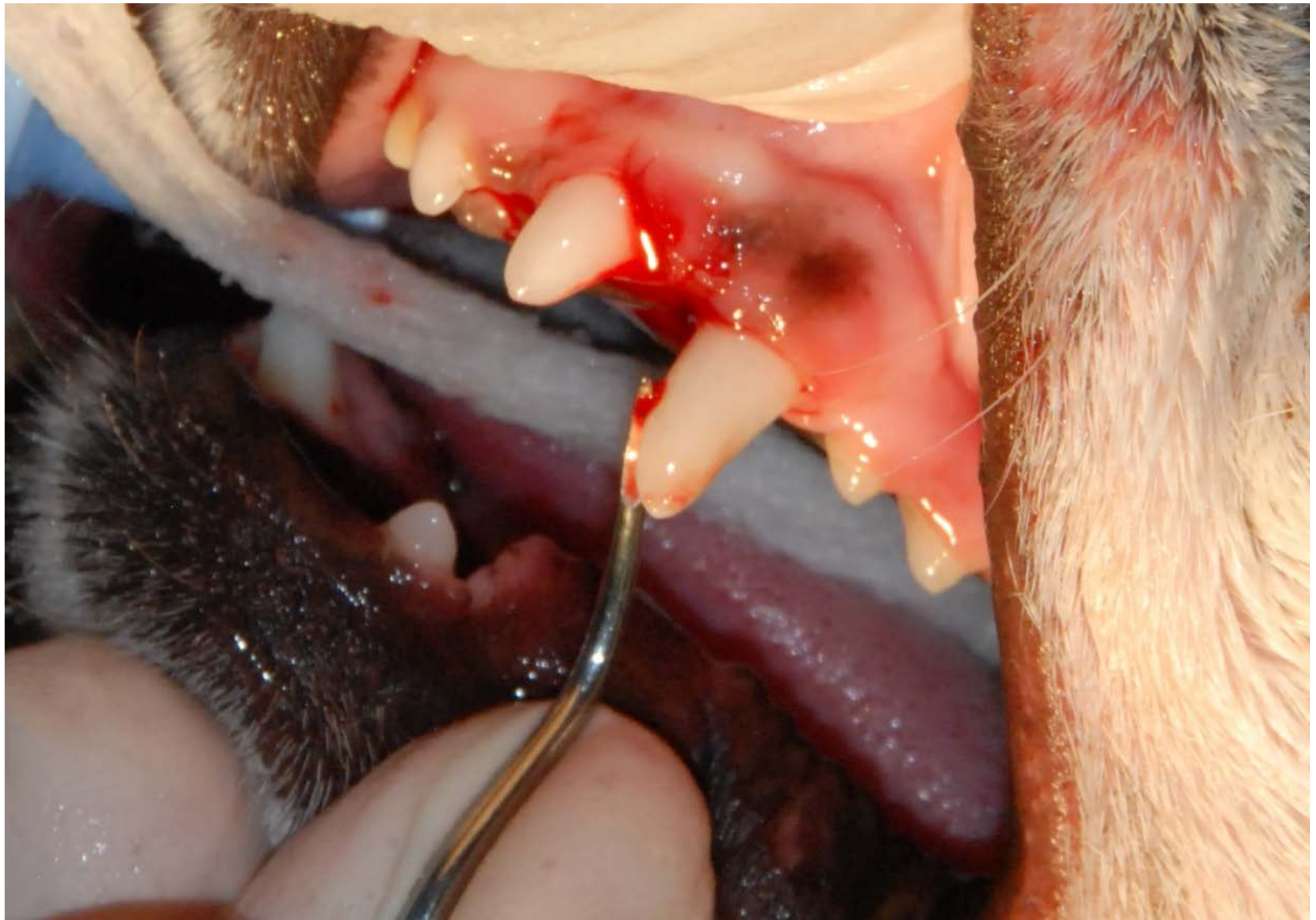


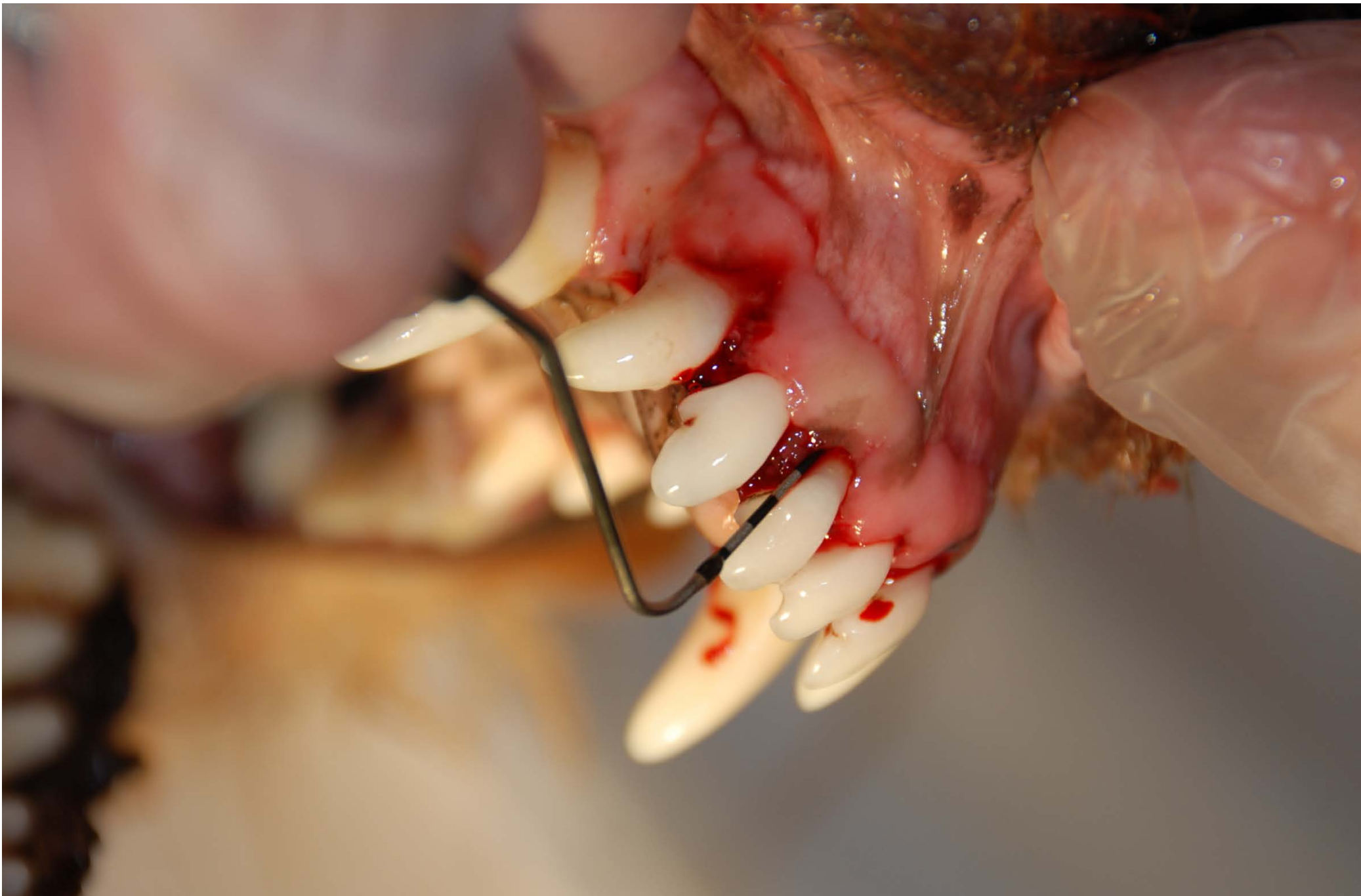
Parodontitida PDI 2-3

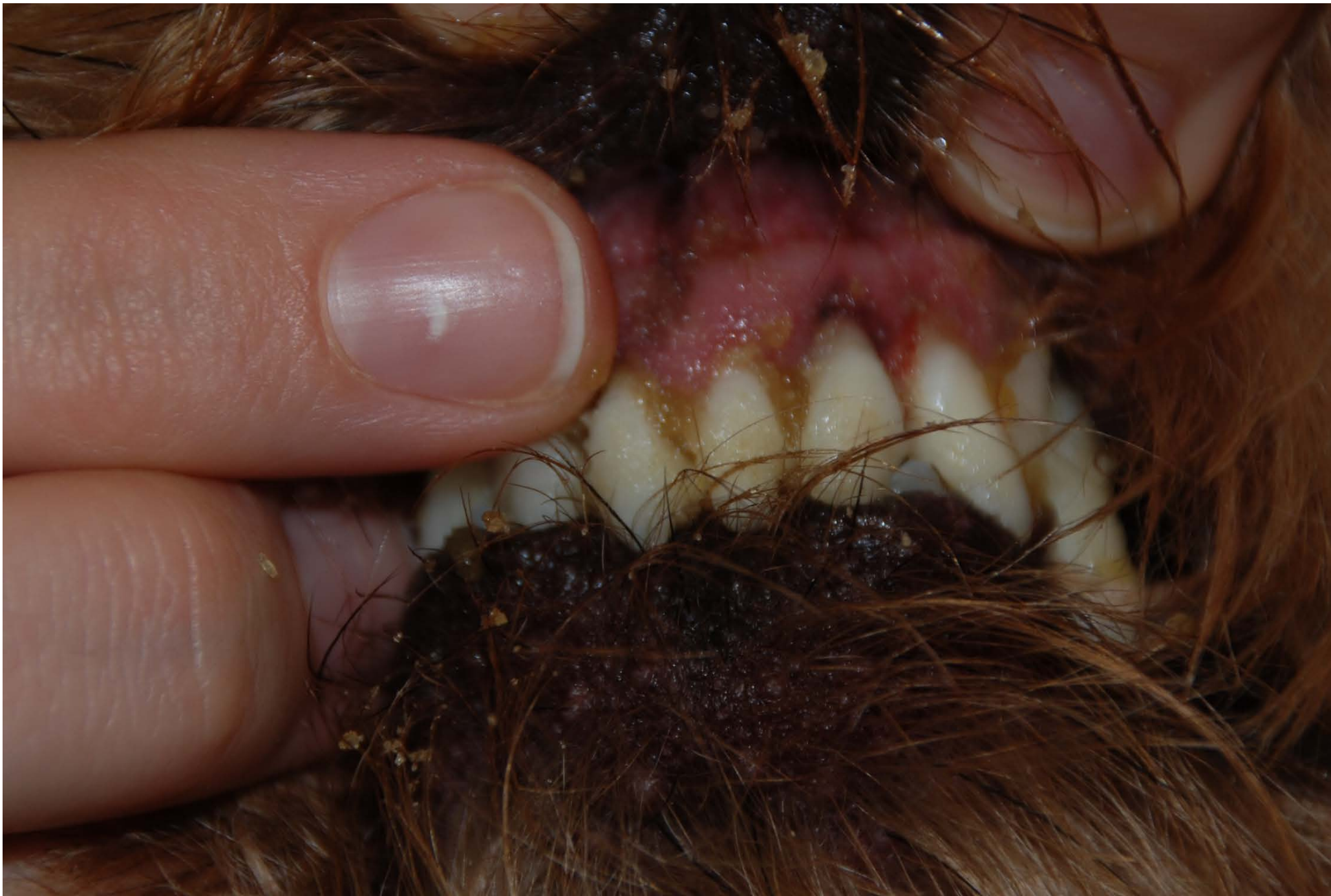


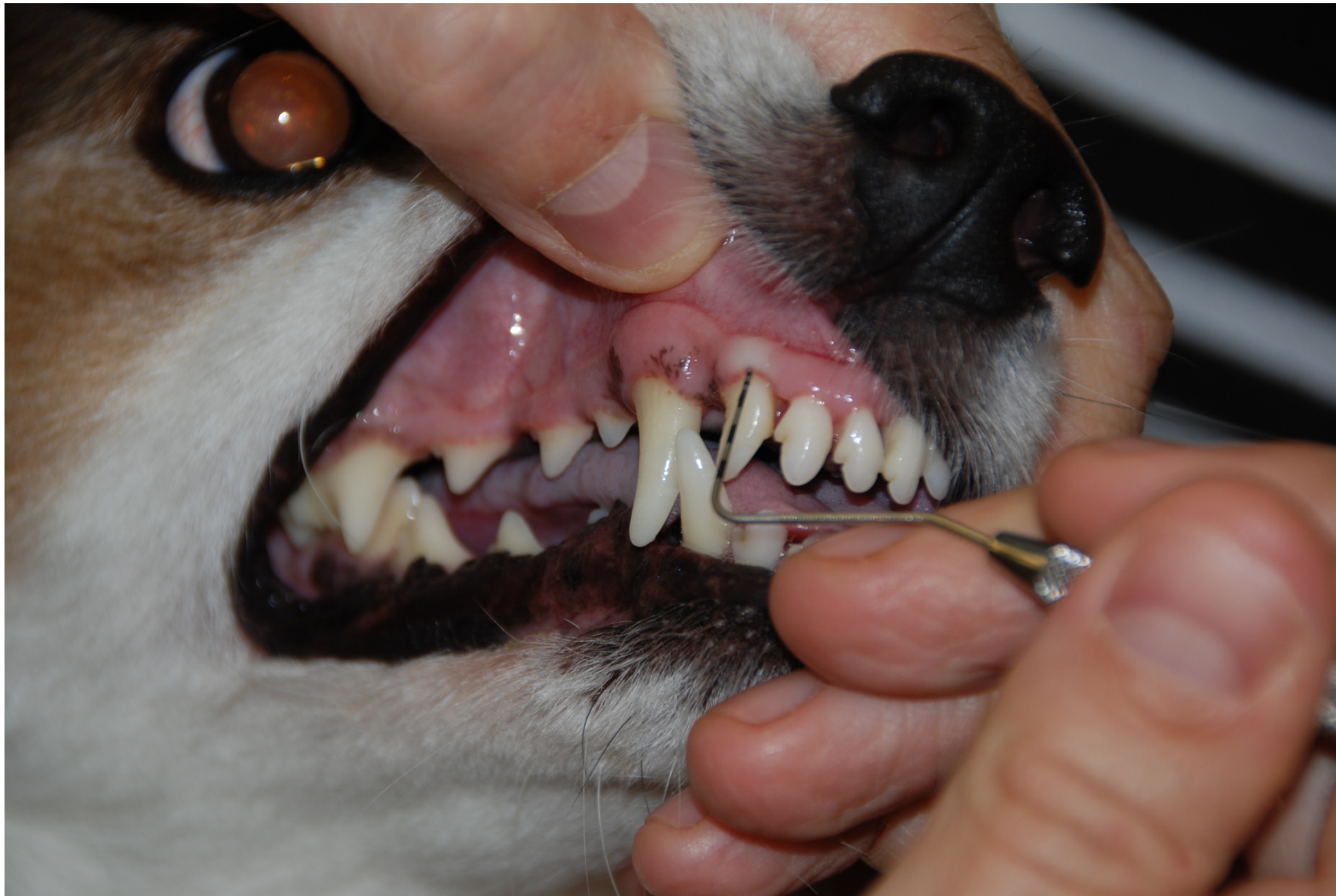








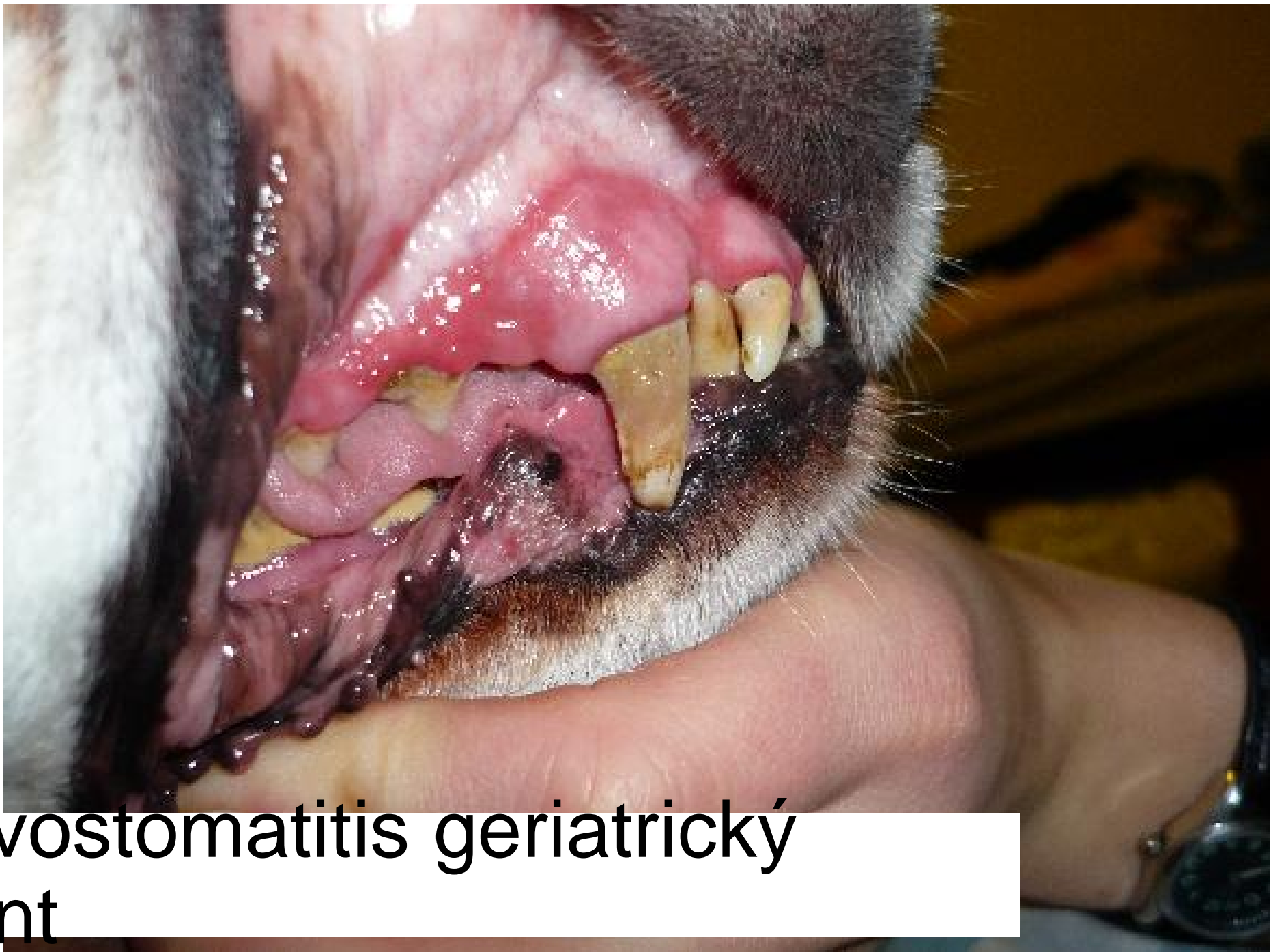

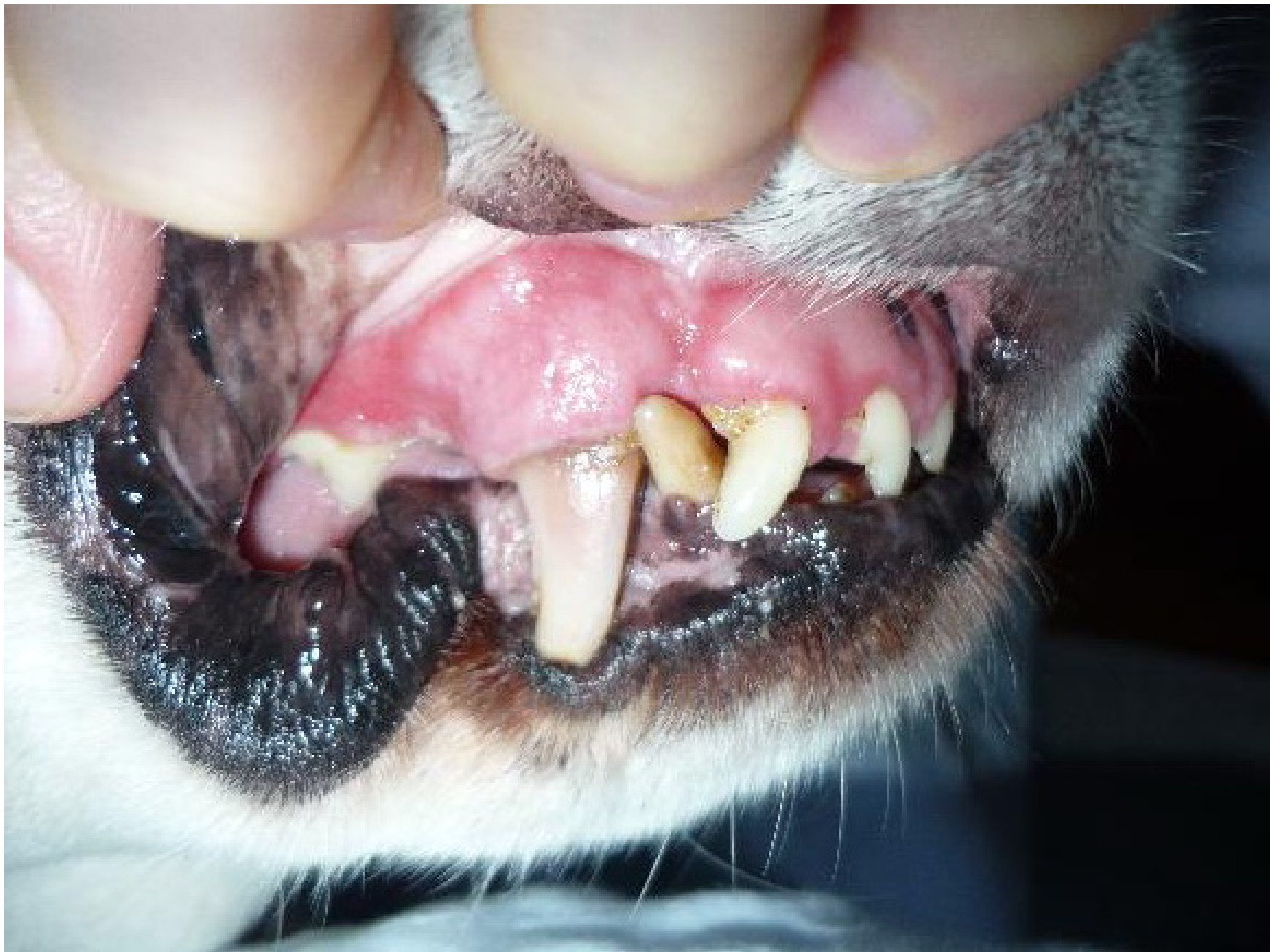Výsledky (MVC. Hana Hlávková)

- Test normality (Shapiro-Wilk): Passed (P = 0,218)
- Statistické hodnocení Paired t-test:

	Lokalizace	Před aplikací	Po aplikaci	P
Ag -	104	3,9 mm, +/- 1,8 mm	3,3 mm, +/- 1,4 mm	0,028
Ag -	404	4,5 mm, +/- 1,6 mm	3,4 mm, +/- 1,5 mm	0,006
Ag+	204	4,2 mm, +/- 1,9 mm	2,4 mm, +/- 1 mm	0,001
Ag+	304	4,1 mm, +/- 1,4 mm	2,6 mm, +/- 1 mm	0,001



**Gingivostomatitis geriatrický
pacient**

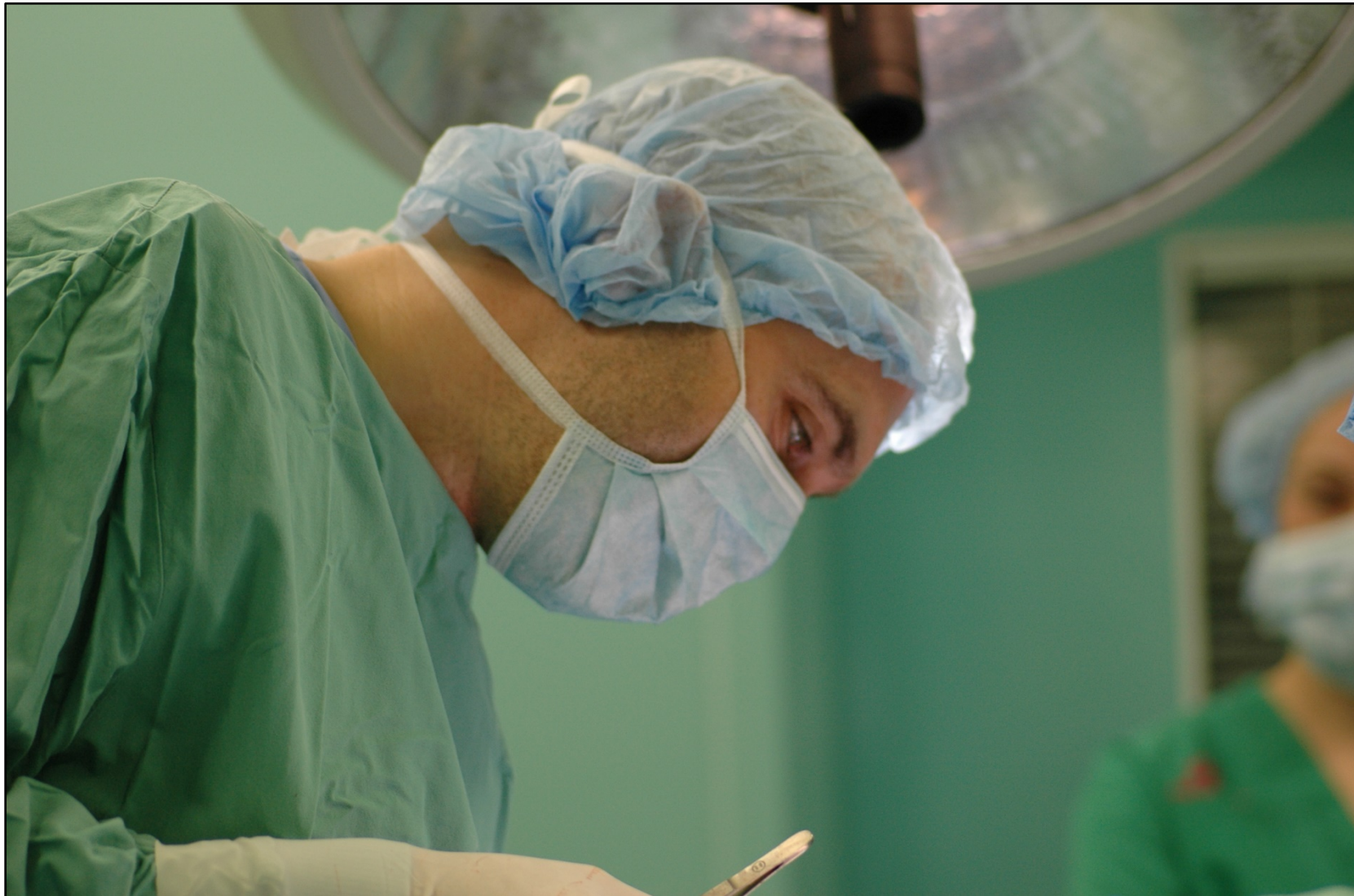

PALLIS O'CONNOR Presents

BACK TO THE FUTURE THE TRILOGY

THE GREATEST TRILOGY...
EVER MADE...

- Další aplikační formy
 - Kombinace s dalšími látkami (kortikosteroidy)
 - Další aplikace nanotechnologií pro veterinární medicínu
- 
- A movie poster for 'Back to the Future: The Trilogy'. It features the three main characters from the films: Marty McFly, Doc Brown, and George McFly. They are standing in front of the DeLorean time machine, which is on fire. The background is a dark, stormy sky with a lightning bolt. The title 'BACK TO THE FUTURE THE TRILOGY' is written in large, stylized letters. Below the title, it says 'THE GREATEST TRILOGY... EVER MADE...'. The characters are dressed in their iconic outfits: Marty in a leather jacket and goggles, Doc in a red jacket and goggles, and George in a brown coat and hat.



Hezký zbytek dne 😊